Lane Medical Library

Über die

traumatische Luxation des Kniegelenks.

Inaugural-Dissertation

zur

Erlangung der Doctorwürde

der

hohen medicinischen Facultät von Bern

vorgelegt von

Ernst Fankhauser, pract. Arzt,

von Langnau.

Bern.

Buchdruckerei Stämpfli & Cie.

1896.

Über die

traumatische Luxation des Kniegelenks.

Inaugural-Dissertation

zur

Erlangung der Doctorwürde

der

hohen medicinischen Facultät von Bern

vorgelegt von

Ernst Fankhauser, pract. Arzt,

von Langnau.

Auf Antrag von Herrn Prof. *Girard* von der Facultät angenommen und mit dem Imprimatur versehen.

Bern, den 2. December 1896.

Der Decan der medicinischen Facultät:

Tschirch.

Bern.

Buchdruckerei Stämpfli & Cie.

1896.

SEINER LIEBEN MUTTER

IN DANKBARKEIT GEWIDMET

VOM VERFASSER.

Die Beobachtung eines Falles von traumatischer Luxatio genu in meiner Praxis veranlasste mich, der Litteratur über diesen Gegenstand etwas genauer nachzugehen; ich kam dabei zu der Überzeugung, dass die Casuistik eine viel reichere ist, als z. B. die Lehrbücher im allgemeinen annehmen, dass dieselbe aber auch bisher nirgends genügend verwertet ist. Ferner zeigte mir die Mannigfaltigkeit, welche die einzelnen Fälle von Knieverrenkungen in anatomischer, symptomatologischer und namentlich therapeutischer Hinsicht aufweisen, dass das Bild dieser Verletzung zur Stunde noch kein abgeschlossenes ist. Mit Rücksicht darauf, sowie auf die Seltenheit derselben (kommt es doch vor, dass sogar an grössern Kliniken während 10 und mehr Jahren keine Knieluxation beobachtet wird), hielt ich es für geboten, zwei mir zugänglich gewordene Fälle, die mir in mehreren Punkten Interesse zu bieten schienen, zu veröffentlichen und einer eingehenderen Besprechung zu unterziehen.

Ich erlaube mir hier gleich, meinem hochverehrten Lehrer, Herrn Professor Dr. *Girard* in Bern, für seine freundliche Anregung und mannigfache Unterstützung dieser Arbeit, sowie auch Herrn Dr. *Perusset* in Yverdon

für gütige Überlassung eines Teils des Materials, meinen innigsten Dank auszusprechen. —

Ohne auf die Anatomie und Mechanik des Kniegelenks näher einzugehen, will ich gleich mit der Krankengeschichte des ersten Falles beginnen.

Fall I.

Am 22. Mai 1895 wurde ich zu dem fünfzigjährigen Knecht J. A. gerufen, weil er das rechte Knie „ausgerenkt oder gebrochen" habe; ich langte bei dem Patienten etwa $1^3/_4$ Stunden nach dem Unfall an, welcher sich folgendermassen zugetragen hatte: A. war mit dem Reinigen eines Stiers beschäftigt, welcher sich, während A. zu dessen linker Seite stand, plötzlich mit gesenktem Kopfe gegen den Mann drehte, um ihn wegzustossen. Das Tier stiess mit dem Kopf von vorne innen gegen das obere Drittel des Unterschenkels des Knechtes, welcher mit wenig gebeugtem Knie Widerstand leisten wollte. Der Fuss konnte durch den Anprall nicht verschoben werden, da er zwischen den Unebenheiten des Steinpflasters, auf welchem beide standen, fixiert war. Patient fühlte noch den Anprall, wurde durch denselben plötzlich zu Boden geworfen, wodurch er sofort, zwar nur für kurze Zeit, das Bewusstsein verlor. Als er wieder erwachte, konnte er nicht mehr aufstehen und musste weggetragen werden. Ich traf den Mann im Bette liegend, bei freiem Sensorium, über mässige Schmerzen klagend. Schon der erste Anblick, welchen die stark veränderten Contouren des verletzten Kniegelenkes boten, liessen auf eine erhebliche Läsion desselben schliessen. Der rechte Oberschenkel war in geringer Abduction; der Unterschenkel bildete mit demselben einen nach innen offenen Winkel von circa 150°. Es entstand dadurch eine scheinbare Verkürzung, so dass die Ferse

des rechten Fusses genau in die Höhe des linken Knöchels zu stehen kam. Der Unterschenkel war in Rotationsstellung nach aussen, derart, dass der äussere Fussrand dem Bett beinahe auflag. Das Knie wies in der Gelenklinie eine Verbreiterung von fast Handbreite in der Richtung nach aussen und hinten auf: es war deutlich zu erkennen, dass die Gelenkfläche der Tibia gegenüber der des Femur um fast Handbreite nach aussen und etwas nach hinten verschoben war. Die Haut war kolossal ge-

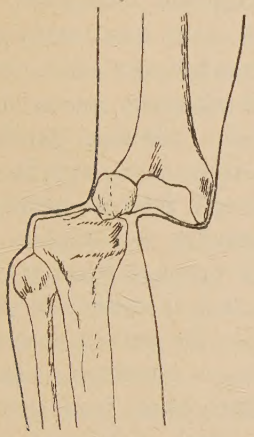

Fig. 1.
(Von vorne gesehen.)

Fig. 2.
(Von der Seite gesehen.)

spannt, weiss, glänzend, den unterliegenden Knochenteilen direct aufliegend, an den Stellen, wo sie vom Femur auf die Tibia überging, scharfe Winkel bildend. Man hatte beinahe den Eindruck, als könnte man die Gelenkenden der beiden Knochen durch die Haut hindurch sehen. Die Palpation war, da die subcutane Blutung fast Null war, sehr leicht, sie ergab, dass die Tibia derart gegenüber dem Femur verschoben war, dass der innere vordere Rand der Facies articularis tibiæ auf dem äussern hintern Rand des Condylus internus femoris aufruhte. (Vgl. Fig. 1 und 2.) Condylus internus femoris,

Fossa intercondyloidea und der grösste Teil des Condylus externus waren direct unter der Haut deutlich fühlbar, ebenso die Gelenkfläche der Tibia, mit Ausnahme der innern vordern Ecke, wo sie auf das Femur lehnte. Auf die Facies articularis tibiae konnten gerade 4 Finger gelegt werden. Die Menisken waren wegen der straffen Spannung der Haut nicht abgrenzbar, ebensowenig waren die Ligamenta cruciata, welche bei dieser Dislocation offenbar zerrissen sein mussten, oder eventuell mit denselben ausgerissene Knochenstückchen abzutasten. Die Patella lag, stark lateral luxiert, über dem Condylus lateralis femoris, um ihre Längsachse um etwa 30° so gedreht, dass ihre Vorderfläche nach vorne aussen hinsah. Sie war sehr wenig verschieblich, offenbar durch den gespannten Quadriceps fixiert. Eine abgeschwächte Pulsation der Arteria poplitea war noch fühlbar, ebenso der Tibialis postica. Active Bewegungen konnten im Knie keine ausgeführt werden; passive waren nach allen Seiten in geringem Grade möglich; ob auch in stärkerem Grade, versuchte ich nicht, aus Furcht, die extrem gespannte Haut durch solche Experimente zu zerreissen. An der vordern innern Seite des Unterschenkels fand sich eine Stelle mit stark herabgesetzter, doch nicht ganz aufgehobener Sensibilität, welche sowohl die Tast- als auch die Schmerzempfindung betraf; diese Sensibilitätsstörung begann circa 8 cm unter der Kniegelenklinie und verlief in einem Streifen von 3—4 cm Breite nach unten bis etwa 10 cm oberhalb des Knöchels; ihr vorderer Rand fiel zusammen mit der Mitte der subcutan liegenden Tibiafläche; doch waren ihre Grenzen nicht ganz scharf. Es war klar, dass diese Erscheinung durch eine Zerreissung oder wenigstens starke Zerrung des Nervus saphenus internus entstanden sein musste.

Die Diagnose war leicht: Luxatio genu nach aussen und hinten. Die Luxation war eine beinahe, doch nicht

ganz vollständige, da sich die beiden verschobenen Gelenkflächen noch mit ihren Rändern berührten.

Ich begann sofort die Reposition: ein Gehülfe zog am Fuss nach unten, ein anderer übte am Oberschenkel die Contraextension aus, während ich mit der einen Hand auf das obere Tibiaende von aussen hinten, auf das untere Femurende von innen vorne einen directen Druck ausübte: sofort bewerkstelligte sich die Reposition unter leichtem Geräusche. Der Schmerz im Knie liess sofort nach. Ich fixierte das Knie in Streckstellung durch einen Schienenverband, die Gegend des Gelenks freilassend, auf welche kalte Umschläge appliciert wurden. Trotzdem zeigte sich am folgenden Tag eine gewaltige Schwellung des Kniegelenks mit blauroter Verfärbung des Oberschenkels, Schmerzen und Hitzegefühl. Unter Kältebehandlung während der folgenden 8 Tage gingen diese Erscheinungen bis zu einem gewissen Grade zurück. Darauf Massage; am 20. Tage Beginn der passiven, bald nachher der activen Bewegungen. Die Heilung machte relativ rasche Fortschritte, so dass Patient am 30. Tage die ersten Gehübungen vornahm. Nach weiterer Massage und Gymnastik konnte Patient am 60. Tag seine Arbeit wieder aufnehmen. Eine ganz geringe Schwellung des Kniegelenks war noch zu constatieren; Flexion und Extension waren mit aller Kraft möglich, nur ging erstere etwa 10° weniger weit als links. Beim langsamen Gehen fiel nichts Abnormes auf, bei schnellem Gang schonte der Mann das Knie ein wenig. Die oben erwähnte Sensibilitätsstörung zeigte kaum eine Besserung; ihre Grenzen waren die gleichen geblieben.

Ums Neujahr 1896 traf ich den J. A. einmal zufällig bei der Arbeit; er teilte mir mit, dass er das Knie genau gleich wie das andere gebrauchen könne und nur bei Witterungswechsel geringe Schmerzen darin verspüre.

Ich sah den Mann nicht mehr bis am 24. Mai 1896, an welchem Tage er sich wieder in meiner Sprechstunde einfand. Er berichtete, dass er bis Mitte März sich einer uneingeschränkten Gebrauchsfähigkeit des Knies erfreut habe. Von da an aber stellten sich allmählich Schmerzen in demselben ein, besonders bei stärkern Anstrengungen. Mehrmals bekam er bei der Arbeit oder beim Gehen plötzliche Anfälle eines heftigen Schmerzes im Knie, die ihn nötigten, das Glied einige Augenblicke ganz ruhig zu halten; er versuchte dann vorsichtig, das Knie wieder zu bewegen, worauf sich dann ziemlich rasch die Gebrauchsfähigkeit wieder einstellte. Allmählich sei das Knie aber angeschwollen und beständig schmerzhaft geworden; beim Beugen über 45° und speciell beim Knieen habe er die stärksten Schmerzen empfunden, die aber bei der Streckung jeweilen wieder nachliessen. Patient gab des bestimmtesten an, dass seit jener Luxation ein Trauma das Knie nicht betroffen habe.

Die Untersuchung des Kniees ergab eine ziemlich starke Schwellung desselben; geringes Tanzen der Patella. Streckung normal, Beugung nur bis etwa 80° möglich. Das Gehen möglich, aber mühsam und schmerzhaft. Auf Druck ist das Gelenk überall, doch sehr wenig empfindlich, mit Ausnahme einer Stelle verstärkter Druckempfindlichkeit in der Gelenklinie, nach unten und etwas nach vorn vom Epicondylus medialis femoris. Man fühlt daselbst ein Geschwülstchen von etwa Haselnussgrösse, von knorpeliger Consistenz, sehr wenig seitlich, gar nicht nach oben und unten verschiebbar. Es ist nicht sicher zu entscheiden, ob dasselbe oben am Epicondylus oder unten an der Tibia sich anhefte; wahrscheinlicher aber erscheint eine Anheftung unten.

Ich stellte eine Wahrscheinlichkeitsdiagnose auf Absprengung des Meniskus medialis bei der Luxation, wo-

bei mir allerdings unklar war, wieso dieselbe erst so lange Zeit nach derselben Symptome machte. Um den Patienten nicht von vornherein durch eine Operation abzuschrecken, verordnete ich vorerst elastische Kompression während einer Woche. Nach Ablauf derselben war der Hydrops zwar vermindert, der übrige Status aber unverändert. Patient trat bald darauf in das Inselspital ein, wo er von Herrn Prof. Dr. *Girard* am 9. Juni operiert wurde.

Ungestörte Chloroformnarkose. Schnitt von etwa 12 cm Länge in der Längsachse des Beins über den Epicond. int.; der Schnitt trifft das Ligam. laterale internum; Eröffnung der Kapsel, aus welcher sich ziemlich reichlich Synovialflüssigkeit ergiesst. Kapsel etwas verdickt, Synovialis gerötet. Der obgenannte Körper erweist sich als mit der Kapsel verwachsen, unter dem Ligam. laterale int. liegend, Knorpel und Knochen enthaltend, nach oben frei, unten durch einen dünnen Stiel an dem Meniskus angeheftet, und zwar an der Ansatzstelle des Ligamentum accessor. mediale breve *Henles*. Er wird mit dem Messer abgetrennt und exstirpiert. Nun erscheint der Meniskus medialis von der Stelle dieses Geschwülstchens weg nach hinten von der Facies articularis tibiæ abgehoben, an der Stelle seiner grössten Convexität nach hinten aussen durchrissen, gelblich verfärbt, faserig, nicht glatt und glänzend; er hat seine normale Krümmung eingebüsst und ist etwas weniger stark convex. — Es wird nun untersucht, in welcher Weise dieser zerrissene Meniskus die Gelenkfunction beeinflusst, und dabei folgendes constatiert. Das von seiner Unterlage abgehobene Stück des Meniskus biegt sich bei Flexion des Kniees mit seinem freien hintern Ende nach unten um, so dass dadurch eine Biegung desselben über die Fläche, gleichsam eine Schleifenbildung, zu stande kommt (s. Figur 3); zugleich wird der so verbogene Meniskus



Fig. 3.

zwischen Tibia und Femur eingeklemmt; nach der Streckung hat der Meniskus seine frühere Lage wieder eingenommen. Dies wiederholt sich mehrmals regelmässig. Dieser Teil des Meniskus wird mit dem Messer abgetragen, seine vordere Hälfte, weil normal, gelassen. Catgutnaht der Kapsel. Drainage derselben. *Girard*sche Naht.

Der exstirpierte Körper hatte eine Höhe von 2 cm, eine Breite von 1,5 cm und eine Dicke von 5 mm, hatte sich also hauptsächlich der Fläche nach ausgedehnt. Er hing mit dem Meniskus medialis durch einen Stiel von 3 mm Breite und 1,5 mm Dicke zusammen; seine Oberfläche war unregelmässig höckerig. Er bestand aus spongiösem Knochen, der überzogen war von einer circa 1 mm dicken Knorpellage, ferner an der dem Gelenk zugewendeten Seite von Synovialis, an der Aussenseite vom innern Seitenband. Der kleine Tumor hatte vor der Operation offenbar deswegen eine knorpelige Consistenz vorgetäuscht, weil er in der Gelenklinie, also nicht direct auf dem Knochen, lag. — Das entfernte Stück des Meniskus war 2,7 cm lang, 1,3 cm breit, an seinem äussern Rande 2,5 mm dick; es fühlte sich etwas weich an; die Unregelmässigkeit des hintern Endes zeigte deutlich, dass die Trennung durch Riss zu stande gekommen war.

Die Heilung der Wunde nahm einen normalen Verlauf. Entfernung des Drains am 2. Tag, am 3. der Nähte; Collodialstreif. Nie Fieber oder Schmerzen. Am 8. Tag Beginn mit passiven Bewegungen, bald darauf mit activen; erste Gehversuche am 12. Tag. Entlassung

nach 4 Wochen. Ich sah den Patienten 2 Wochen nach der Entlassung: er war 9 km weit marschiert, ohne Beschwerden. Das Gelenk war noch etwas geschwollen, aber nirgends schmerzhaft, auch auf Druck nicht. Gute Function desselben. Streckung und Beugung bis 100° mit voller Kraft. Nur die tiefe Kniebeuge ist nicht ausführbar; knieen kann der Mann; wenn er aber längere Zeit in dieser Stellung verharren will, so empfindet er Schmerz. —

Wir haben noch auf einige Punkte etwas näher einzutreten. — Die Ätiologie, welche die beschriebene Verletzung hervorrief, findet sich bei der Luxatio genu überhaupt nicht selten; dagegen dürfte es vielleicht etwas Zufall sein, wenn gerade bei den Luxationen nach aussen hinten 3 von 10 infolge Stoss eines Stieres entstanden. — Bei unserm Patienten war die Verrenkung offenbar in der Weise entstanden, dass durch den Stoss des Stieres gegen die Kniegegend von vorn innen bei fixiertem Fuss das Bein zuerst in Streckstellung, dann in Überstreckung gebracht wurde, mit der Convexität nach aussen hinten. Es mussten dadurch die die Festigkeit des Kniees in erster Linie bedingenden Bänder, nämlich die Ligamenta cruciata, wohl auch das Lig. laterale extern., zerreissen oder wenigstens sehr gedehnt werden, worauf es der weitern Einwirkung der Kraft ein leichtes war, die Tibia im Sinne ihrer Einwirkung zu dislocieren. — Knieluxationen, welche, wie die unserige, sozusagen an der Grenze zwischen den vollständigen und den unvollständigen stehen, scheinen nicht gerade eine Seltenheit zu sein: so beschreibt z. B. *Pitha*[1]) zwei „wenn nicht ganz und gar, so doch nahezu complete Seitenluxationen (der Tibia nach aussen)".

---

[1]) In *Pitha* und *Billroths* Handbuch der allg. und spec. Chir. IV, 2, p. 259.

Die Läsion des Nerv. saphenus internus konnte ich bei keiner andern Luxation nach aussen hinten oder nach aussen wiederfinden. Es ist sehr wahrscheinlich, dass es sich um vollständige Zerreissung des genannten Nerven durch den innern Femurknorren handelte, da bei einer nur partiellen Zerreissung oder einer Dehnung infolge der bekannten Restitutionsfähigkeit der peripheren Nerven wohl eine Wiederherstellung der Sensibilität stattgefunden hätte.

Die Cartilagines semilunares werden bei den Knieluxationen hie und da in Mitleidenschaft gezogen. *Pagenstecher*[1]) fand in der Litteratur 6 Befunde über dieselben verzeichnet, und zwar waren sie einmal *(Larrey*[2]*)* gequetscht, einmal war der äussere abgerissen und verschoben *(Lagoutte),* einmal beide nach vorn gedrängt *(Bernard),* einmal „gelöst“ *(Poland)* und einmal zerrissen *(Davies);* einmal war der innere in seinem hintern Teil verschoben *(Garson*[3]*).* Diese Angaben stützen sich auf Autopsien der Leiche oder auf Befunde, welche bei Gelegenheit der Amputation oder der blutigen Reduction der Verrenkung erhoben wurden. Ferner beschreibt

[1]) Irreponible Luxationen im Kniegelenk. Beitr. z. kl. Chir. 1895. Heft III.

[2]) Betr. der Litteratur s. p. 32 ff.

[3]) Es fiel mir überhaupt auf, dass die Menisken bei den Knieverrenkungen relativ so selten Läsionen erfahren, und zwar speciell bei den durch Überstreckung entstandenen Lux. ant., während doch nach der allgemeinen Angabe (vgl. *König, Lossen*) das Anstemmen des äussern Meniskus an den entsprechenden Femurknorren für die Hemmung der Überstreckung von Wichtigkeit ist, demnach eine Deplacierung oder Zerreissung desselben durch eine Hyperextension zu erwarten stünde. Es führt dies zu dem gleichen Schluss, welchen Prof. *Kocher* aus der Beobachtung zog, dass nach Extirpation des Meniskus die Hemmung der Extension gleichwohl noch stattfindet (Ctbl. f. Chir. 1870), nämlich, dass die Anspannung der Seiten- und Kreuzbänder in erster Linie die Streckung hemmt und nicht das Anstemmen der halbmondförmigen Knorpel.

Hamilton [1]) einen Fall von Meniskusluxation nach einer Subluxatio genu interna, welcher aber nicht operiert wurde. Unser Fall dürfte wohl der erste sein, bei dem nach einer Luxatio genu eine Meniskuszerreissung Symptome machte und wegen derselben eine Eröffnung des Gelenkes stattfand. Dasselbe betrifft auch die oben beschriebene eigentümliche Umfaltung des Meniskus durch Biegung desselben über die Fläche. Man könnte sich vielleicht fragen, ob diese Erscheinung nicht erst künstlich durch Lockerung des Gelenkapparates während der Operation hervorgerufen wurde; es war dies jedoch kaum möglich, da nur das Ligam. later. int. durchtrennt war und die Festigkeit des Gelenks, wie man leicht wahrnehmen konnte, dadurch nur wenig Einbusse erlitten hatte. Diese Umfalzung der Bandscheibe erklärt leicht die plötzlichen Schmerzanfälle des Patienten, wie sie sonst besonders bei Gelenkmäusen vorzukommen pflegen, sowie die Schmerzhaftigkeit einer stärkern Flexion des Kniees. Eigentümlich ist, dass diese Zerreissung des Meniskus erst so spät Symptome zu machen begann, nämlich erst ein halbes Jahr nach der ziemlich rasch geheilten Knieverrenkung und nachdem der Mann schon längere Zeit wieder gearbeitet hatte: der Kniemechanismus war anfangs noch ein ungestörter, weil der zerrissene Meniskus noch vermöge seiner Elasticität und dank seiner Anheftung an der fibrösen Kapsel an normaler Stelle stand, und weil die innere Bandscheibe, im Vergleich zu der äussern, bei den Bewegungen des Kniees nur spärliche Excursionen zu machen hat. Erst durch den längern Gebrauch des lädierten Kniees trat eine seitliche Verschiebung und Abhebung von der Unterlage, sowie eine Structurveränderung ein, infolge deren das Umlegen zu stande kommen konnte.

[1]) Fractures and dislocations. Deutsch von *Rose*. 1877, p. 741.

Fall II.

Ich verdanke diese Krankengeschichte den gütigen Mitteilungen des Herrn Dr. *Perusset* in Yverdon, der den betreffenden Patienten zuerst behandelte, und des Herrn Prof. Dr. *Girard* in Bern.

Alphons P., 25 Jahre alt, wurde am 4. October 1895 von einer Maschine erfasst. Der Fuss des Patienten war auf eine nachher nicht mehr genau zu bestimmende Weise fixiert; der Körper, am Ellbogen ergriffen, machte beinahe eine ganze Umdrehung auf dem fixierten, immobilisierten Knie und wurde darauf heftig zur Seite geworfen. Diese Angaben sind aber nur mit aller Vorsicht aufzunehmen, da sich der Verletzte nachher nur halb an die Vorgänge bei dem Unfall erinnerte.

Bei der Untersuchung, gleichen Abends, fand sich folgendes: Das Knie steht in leichter Beugestellung; die Achse des Unterschenkels ist der des Oberschenkels gegenüber etwas lateral und nach hinten verschoben. Das Kniegelenk ist stark deformiert: es sitzt eine bedeutende Hervorragung mit scharfer, nach aussen gerichteter Kante auf dem Condylus externus femoris. Es ist die auf dem innern Rand dieses Condylus reitende Patella, welche jedoch nicht senkrecht, sondern schief steht und unbeweglich ist, auch bei Anwendung grosser Kraft nicht verschoben werden kann. Die obgenannte Verschiebung der Achsen von Tibia und Femur verursacht ein starkes Hervortreten des Condylus internus femoris, welcher, wie ein Dach, beinahe 2 cm über die Tibia hinausragt. Es besteht somit eine Subluxation nach hinten und aussen. Inmitten der Gelenklinie im Punkte *a* (s. Fig. 4) erscheint die Haut gerunzelt, wie wenn sie an ihrem Zellgewebe nach innen gezogen würde; man hat den Eindruck, als ob sie direct dem Meniskus aufliege. Bei Zug am Fuss verbreitert sich die innere Ge-

lenklinie bedeutend: Ligam. laterale externum und die Kapsel mussten zerrissen sein. Bedeutende Schlaffheit des Gelenkes.

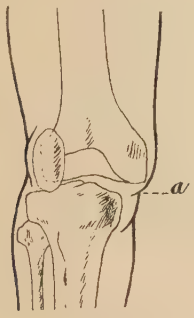

Fig. 4.

Fig. 5.

Diagnose: Subluxatio tibiæ nach hinten und aussen; ausgedehnte Zerreissung der Gelenkkapsel und des Ligam. lat. int.; die Kreuzbänder mussten, wie die oben angeführte allgemeine Schlaffheit des Gelenks bewies, ebenfalls lädiert sein. Bezüglich der Patella: keine sichere Diagnose möglich; Subluxation des Knochens nach aussen und Fixation durch unbekannte Ursache. Eine Fractura intracondylica, an welcher der Rand der Patella fixiert wäre, scheint nicht vorhanden zu sein. Vielleicht Fixation derselben durch Faserzüge der Fascia lata.

Repositionsversuch in Chloroformnarkose: Es ist absolut unmöglich, die Patella zu reponieren, sie überhaupt nur zu bewegen; sie steht wie angemauert. Bei Flexion des Unterschenkels scheint sie ihre normalen Beziehungen zu den umliegenden Teilen wieder annehmen zu wollen, doch rührt dies nur von der dadurch herbeigeführten Reduction der subluxierten Tibia her; wird das Bein wieder gestreckt, so erscheint auch die abnorme Stellung der Tibia wieder.

Am 5. October Wiederholung des Repositionsversuches, ohne Resultat. Heftpflasterextension mit 5 kg.

7. October: Status idem. Es wird eine Operation vorgeschlagen.

15. October: Patient hat sich zu derselben entschlossen; sie wird von den Herren Dr. *Perusset* und Dr. *Garin,* beide in Yverdon, ausgeführt.

Gute Äthernarkose. Senkrechter Schnitt vorn über die Mitte des Knies, den man nach innen zu verlängern sich veranlasst sieht, um die Naht der Kapsel zu erleichtern. Man findet eine Zerreissung des Vastus internus, und dass ein Muskelbündel von der Breite von

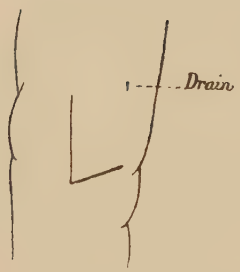

Fig. 6 (Schnitt).

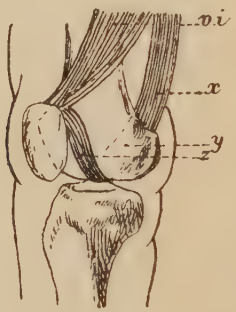

Fig. 7.

Fig 8 (Kapselriss).

vi Vastus internus. *x* abgerissenes Bündel desselben. *y* id. hinter dem Cond. int. hindurchgehend. *z* id. vor dem Cond. int., die Patella fixierend.

$2^1/_2$ cm und der Dicke eines Daumens abgerissen war, sich von der Hauptmasse des Muskels getrennt und sich im Sulcus intercondyloideus festgesetzt hatte; es musste über den Condylus internus femoris dorthin geglitten sein. Die Gelenkkapsel ist eingestülpt zwischen Condyl. intern. fem. und Tibia, mitgezogen durch das erwähnte Muskelbündel; sie war an ihrer Insertionsstelle über

dem Rand des Cond. int. abgerissen worden; das Ligamentum laterale internum ist ausgefasert, zerstört. Bringt man die Tibia in starke Abductionsstellung, so wird das ganze Bild noch deutlicher und die Diagnose lautet nun: Vollständige Zerreissung der Ligamenta laterale internum und cruciata; Riss der Kapsel über dem Condylus, Einstülpung der erstern; Riss im Vastus internus, wodurch sich ein Muskelbündel bildete, welches über den Cond. int. in den Sulcus intercondyloideus glitt und nun, weil sehr stark und stark angespannt, die Patella vollständig fixiert; dasselbe bildet das Reductionshindernis der Patella.

Dieses Muskelbündel wird durchschnitten, die Kapsel wieder aus dem Gelenk heraus auf den Condylus internus gezogen und nach oben mit dem abgerissenen Ende der Kapsel und dem Vastus vernäht. Nach Durchschneidung des Muskelbündels und Reduction der Kapsel hat die Patella ihren normalen Platz wieder eingenommen, ebenso die Tibia. Bewegung ganz frei. Ligamenta cruciata und laterale internum können nicht genäht werden, da alle drei in Büschel von Fasern verwandelt sind. Der leere Raum, der durch den Riss im Vastus entstanden ist, wird vermittelst einer kleinen Incision drainiert (Kautschukdrain), *Girard*'sche Naht. Jodoformverband. Das Bein wird auf eine Schiene gelagert. — Abends T. 37,7 °.

16. Oct., 8 h. a. m., T. 36,7 °; 6 h. p. m., T. 37,5 °.

17. Oct. Verbandwechsel. Alles in Ordnung. Entfernung der *Girard*schen Naht. In der Tasche des Vastus Eiterung oder besser: es entleert sich aus derselben necrosiertes Blut. Kein Schmerz. Vom 17. bis 21. October normale Temperatur. Das Bein bleibt, wegen der erwähnten, blutig-eitrigen Entleerung, welche noch einige Zeit andauert, 4 Wochen auf einer Schiene. Nach und nach passive Bewegungen und Massage (schon wäh-

rend das Bein noch in der Schiene liegt), darauf, von der 6. Woche an, Gehübungen, fortgesetzte Massage, forcierte Flexion und Extension. Patient trägt eine Kniekappe aus Leinwand, später aus weichem Leder. Um Weihnacht 1895 wird der Mann nach Hause entlassen. Das Gelenk, das anfangs noch sehr steif war, erhielt immer bessere Beweglichkeit. Im März 1896 vollständige Streckung, Beugung bis zu einem Rechten.

Status vom 23. April (aufgenommen durch Herrn Professor Dr. *Girard*): Patient klagt noch über Schwäche im ganzen Bein, Steifigkeit im Knie, das er nur bis 95° biegen könne, Schmerzen bei Witterungswechsel oder bei starker Ermüdung, hauptsächlich nach langem Gehen oder Stehen oder raschem Laufen.

Lineäre, rötliche Narbe, auf der Unterlage beweglich. Patella an normaler Stelle, im Höhen- und Breitendurchmesser etwas verdickt; ziemlich beweglich auf dem Femur, aber nicht ohne einiges Krachen. Der Condylus internus femoris etwas verdickt. Innen oben auf demselben, gerade vor der kleinen, von der Drainage herrührenden Narbe, eine knochenharte Hervorragung, mit scharfen Rändern, unregelmässigen Contouren, von der Grösse einer Mandel. Lage der Tibia gegenüber dem Femur normal. Keine Anzeichen eines Gelenksergusses. Kein Ödem oder Schwellung der äussern Weichteile. Keine oder nur ganz geringe Druckempfindlichkeit des Knies. An einigen Punkten der Gelenklinie scheint die Synovialis ganz leicht verdickt zu sein. Umfang des kranken Knies über der Mitte der Patella 37 cm, der des gesunden 35,5 cm. Bewegungen: Active Streckung bis zur Normalen; hie und da etwas Krachen dabei hörbar. Active und passive Beugung, oft ebenfalls von Krachen begleitet, nicht einmal bis zum rechten Winkel, sondern nur bis 95° möglich. Bei forciertem Versuch weiterer Beugung fühlt man einen elastischen, nicht

knöchernen, sehr deutlichen Widerstand; dabei empfindet Patient etwas Schmerz. Die Rotationsbewegungen im gebeugten Knie sind reduziert. Keine Spur von seitlicher Beweglichkeit oder von Ballottement des Gelenks. Umfang des Oberschenkels rechts 47 cm, links 44,1 cm; im übrigen an Ober- und Unterschenkel nichts Abnormes. Langsames Gehen normal, bei schnellem Gehen leichtes Hinken. Die Verminderung der Arbeitsfähigkeit des Mannes konnte auf 20 % taxiert werden. —

Die Fälle von irreponibler traumatischer Luxatio genu sind selten. *E. Pagenstecher*[1]) konnte 1895 im ganzen 9 solche Fälle zusammenstellen. Davon fielen auf die Luxationen nach vorn 1 (0,9 % derselben ausmachend), nach hinten 5 (9,3 % derselben), nach aussen 2 (4,2 %), nach hinten aussen 1 (12,5 %), resp. mit Einschluss der soeben mitgeteilten Fälle 2 (20 %). Nicht reponiert blieben 2 Fälle, amputiert wurden 2, blutig reponiert 6 (inclusive unser Fall II). Der wichtigste Teil der *Pagenstecher*schen Arbeit ist die Untersuchung über die Ursache der Irreponibilität bei den einzelnen Fällen; ich will dieselben der Vollständigkeit halber ebenfalls in aller Kürze anführen.

Fall von *Pagenstecher:* Luxation nach hinten.

Starke Abductionsstellung im Knie, so dass der Unterschenkel im rechten Winkel stand. Patella steht fest auf dem äussern Condylus. Keine seitliche Verschiebung oder Rotation der Tibia. Blutige Reposition. Längsschnitt auf der Innenseite des Knies über dem Condylus internus. « Auf der innern Seite und der innern Hälfte der Rückseite ist die Kapsel gerissen, und zwar doppelt; einmal schräg über dem Condylus und einmal mehr parallel der Gelenklinie. Dadurch wurde ein Strang aus der Kapsel herausgerissen. Indem er nun hinten an der Tibia fixiert, vorn aber sein breiter Ansatz erhalten blieb, wurde er von der Patella (welche durch starke

[1]) l. c.

Abduction auf den äussern Condylus luxiert wurde) mitgezogen, glitt offenbar unter starker Anspannung über den Condylus internus herüber und legte sich fest in die Fossa intercondylica ein. Umgekehrt nun wieder verhakte sich an ihm der Condylus und so wurde die Luxation irreponibel.» Heilung p. p. Infolge einer zufälligen Complication bleibt ein steifes Knie.

Fall von *Braun*[1]: Luxation nach aussen.

Patella lag auf dem Condylus externus femoris fest auf. Tibia nach innen rotiert, um 145° abduciert. Beugung passiv bis 90° möglich. Bogenförmige Incision parallel dem Condylus internus. «Der Kapselriss liegt innen, umschliesst so eng den Hals des Condylus internus, dass letzterer nicht freizumachen ist. Erst als der Riss mit dem Messer erweitert ist, geht die Luxation zurück und es erweist sich das äussere Seitenband als intact; das innere ist mit dem Epicondylus vom Femur losgerissen.» Die Heilung erstrebte eine Ankylose. Entlassung nach 6 Monaten.

Fall von *Schlange*[2]: Subluxation nach aussen:

Patella auf Condylus internus verschoben. Tibia abduciert, nach aussen rotiert. Stärkere Adduction und Innenrotation unmöglich. «Ein Längsschnitt auf der Innenseite legt sofort den Condylus internus femoris frei, der wie im *Braun*schen Fall an seinem Halse aus einem eng zusammengezogenen Kapselriss heraussieht. Die Kapsel ist quer und längs am Femur abgerissen (also dreieckig) und mit ihr ist der Vastus internus handbreit über dem Kapselriss durchtrennt. Nach Erweiterung des Kapselrisses geht die Luxation zurück und die Ligg. cruc. erweisen sich als abgerissen, die Menisken als normal. Nach Lage des Risses muss das Lig. lat. int. zerrissen gewesen sein, das lat. ext. war wohl intact (Adduktion unmöglich).» Nach 6 Wochen Entlassung. Später ist Beugung bis zu 1 R. möglich, das Knie nahezu normal.

---

[1]) Irreponible unvollständige Verrenkung d. Untersch. D. med. Woch. 1882, 21.

[2]) Irreponible Subluxation des Kniegelenks. D. med. Wochensch. 1892, 15.

Schlange bemerkt dazu: „. . . . Durch diesen Kapsel- und Muskelriss war also der Condylus internus femoris unter die Haut nach Sprengung der Fascia lata getreten. Die abgerissenen Muskelteile aber waren in die Fossa intercondylica femoris geraten und beteiligten sich hier an der Bildung des festen und gespannten Ringes, welcher den Knochen so fest umklammerte, dass ohne Incision die Reposition zur Unmöglichkeit wurde.“ (Citiert nach *Cramer*.)

Pagenstecher kommt aus der Betrachtung dieser 3 Fälle zu dem Schluss, dass in denselben der Mechanismus der Irreponibilität ein typischer war. Durch Verschiebung oder Abspreizung der Tibia nach aussen, sowie durch Verschiebung der Patella auf den Condylus externus femoris werden die von der Innenseite des Femur losgerissenen Kapselteile in das Gelenk hineingezogen, und zwar über den Condylus internus femoris hinweg. Es entsteht dadurch ein Knopflochmechanismus, durch welchen der Condylus internus am Zurücktreten verhindert ist.

Fall von *Zetl*[1]: Luxation nach hinten oben aussen.

Reposition durch Längsschnitt etwas einwärts vom Condylus internus femoris. « Bei näherem Zusehen ergab sich, dass das untere Femurende nach Abreissen der Ligamenta cruciata mit seinen Condylen die ganze breite Fascie, wie sie von der Oberschenkelmuskulatur kommt und sich am vordern innern Umfang des obern Tibia-Endes ansetzt, durchbohrt hatte und durch dieses mit Gewalt gerissene Knopfloch hindurchgesteckt lag. » « Nach Erweiterung des Schlitzes gelang die Reposition leicht. Die Wunde heilte reactionslos. P. gewann ein gut functionierendes Bein und ein bis zum rechten Winkel beugbares Knie wieder. »

Im Gegensatz zu den ersten 3 Fällen sind die Femurcondylen hier in der Fascie verhakt.

---

[1]) Blutige Reposition von Luxationen. Diss., München, 1894.

Fall von *Mehlhausen*[1]): Luxation nach hinten, nicht eröffnet; Patient wird durch eine Bandage gehfähig gemacht. „Bei allen Repositionsversuchen wurde eine halbmondförmige Einziehung der Haut am innern Umfang des Kniegelenks in der Richtung vom hintern Rande des innern Condylus zur innern Fläche des Tibiakopfes wahrgenommen."

Ursache der Irreponibilität hier nur zu vermuten; *Pagenstecher* will die Annahme des von ihm angegebenen Mechanismus nicht von der Hand weisen.

Fall von *Schröter*[2]): Incomplete Luxation nach hinten.

Passive Hyperextension, laterale Verschiebung und abnorme Abduction möglich. Patella an normaler Stelle. Ursache der Irreponibilität unbekannt. Die Luxation inveterierte, doch konnte Patientin ordentlich gehen.

Fall von *Lagoutte*[3]): Luxation nach hinten (?).

Keine Achsenabweichung des Unterschenkels. Keine Rotation nach aussen. Wegen Gangrän muss amputiert werden. Autopsie des Beines: Fractura condyli externi tibiæ; «der Condylus externus femoris ist nach vorne getreten und zwischen ihn und die Tibia hat sich der losgerissene äussere Meniskus eingeklemmt».

Fall von *Garson*[4]): Luxation nach hinten; irreponibel.

Querschnitt unter der Patella. «Das innere Seitenband war gerissen, der hintere Teil des innern Meniskus verschoben und die Reposition gelang nach Durchschneidung des äussern, also intacten Ligamentes und der Beugesehnen in der Kniekehle.» Heilung unter Eiterung; Ankylose.

---

[1]) Luxation des Unterschenk. n. hinten. Preuss. militärärztl. Zeitschr. 1862, 23.

[2]) Fall von traumat. incompl. Lux. d. Tib. n. hinten. Arch. f. kl. Chir. 44, 1.

[3]) Variété rare des lux. du genou. Gaz. des hôp. 1893, pag. 1381.

[4]) Cases of dislocation of knee-joint. Lancet 1876, II, 18. Oct.

In den beiden letztgenannten Fällen scheint ein Meniskus das Repositionshindernis abgegeben zu haben; ganz klar ist aber, wie *Pagenstecher* zugiebt, keiner der beiden.

Fall von *Birkett*[3]): Complicierte Luxation der Tibia nach vorn. Amputation. Section. Repositionshindernis aber nicht angegeben.

Kehren wir zu unserm Fall zurück. Bei demselben liegt das Repositionshindernis klar: der Condylus internus femoris hat ein Loch in den Vastus gerissen, wodurch von diesem Muskel ein Muskelbündel abgetrennt wurde: der Condylus internus schiebt sich derart in den Riss hinein, dass das erwähnte Bündel in den Sulcus intercondylicus zu liegen kommt, also den Hals des Condylus internus fest umschliesst und zugleich seinen Ansatzpunkt, die Patella, fixiert. Die Gelenkkapsel wird bei diesem Vorgang ebenfalls in das Gelenk hineingezogen. War nun einmal der Condylus in dieser Weise durch die genannte Öffnung hindurchgetreten, so war die Irreponibilität gegeben: er sass wie ein Knopf in einem Knopfloch.

Eine Vergleichung dieses Falles mit den neun oben angeführten ergiebt eine auffallende Ähnlichkeit mit den ersten drei; er ist somit der vierte genau beobachtete Fall von irreponibler Knieluxation, bei welchen der von *Pagenstecher* angegebene Mechanismus constatiert ist. Wesentlich ist hier das Eintreten des Condylus internus in einen Muskelriss, welches sich nur in dem Fall *Schlanges* wiederfindet (ich finde dies aber bei *Pagenstecher* nicht genügend hervorgehoben); die Einstülpung der Kapsel war in unserm Fall offenbar secundärer Natur.

Die bei unserm Patienten beobachtete, durch den Druck der atmosphärischen Luft hervorgerufene Einziehung der Haut in der Gelenklinie stimmt auffallend

---

[3]) Compound dislocation of the knee. Lancet 1850, II, 703.

überein mit der entsprechenden Beobachtung *Mehlhausens*. Dass dieselbe für irreponible Luxationen charakteristisch wäre, ist nicht anzunehmen, da sie auch bei dem reponibeln Falle *Wagners*[1]) vorhanden war. Weitere ähnliche Beobachtungen konnte ich nicht finden.

Es ist von Bedeutung, festzustellen, ob der *Pagenstecher*sche Mechanismus schon vor der Operation erkannt werden kann. Er wurde bisher constatiert bei 2 Luxationen nach aussen, 1 nach hinten aussen, 1 nach hinten mit starker Abduction im Knie; dass er bei Luxationen nach innen (hier dann Verhakung des Condylus internus) vorkommen könnte, lässt die Anatomie des Kniegelenks möglich erscheinen, nicht aber bei Luxationen nach vorn. In den Fällen *Pagenstechers* und *Brauns* wird die stramme Fixation der Patella hervorgehoben; diese Erscheinung ist sehr wichtig, weil durch den Mechanismus der Irreponibilität selbst bedingt, ist aber nicht pathognomonisch, da sie auch bei reponibeln Verrenkungen vorkam *(Sonrier*[2]), *Korsch*[3]), *Wagner*[1]). Gemeinsam ist allen den 4 Fällen die Abductionsstellung im Knie oder doch die Möglichkeit, dieselbe herbeizuführen. Pathognomonische Zeichen für die Diagnose des *Pagenstecher*schen Mechanismus ante operationem liegen somit nicht vor, dagegen sind wichtige Anhaltspunkte vorhanden: ausser der Unmöglichkeit zu reponieren die Fixation der Patella, Luxation nach aussen, hinten aussen oder hinten, Abduction im Knie.

Zur Vornahme der blutigen Reposition empfiehlt *Pagenstecher* den innern Längsschnitt; unser Fall be-

---

[1]) *Lorenz*, Einige Luxationen im Kniegelenk. Deutsche militärärztl. Zeitsch. 1889, 5.

[2]) Luxation incompl. du genou, etc. Gaz. des hôpit. 1873. Nr. 23 u. 26.

[3]) In *Cramers* Casuistik der traumat. Lux. des Kniegel. 1894. Nr. 131.

weist, dass ein Winkelschnitt, dessen einer Schenkel vorn senkrecht über die Patella, der andere horizontal in der Gelenklinie verläuft, auch zum Ziel führt. Immerhin halte ich die erstere Methode, welche, wie auch unser Fall I zeigt, genügenden Einblick ins Gelenk und für eine blutige Reposition sicherlich genügenden Raum schafft, für die einfachere und daher vorzuziehende.

Wir haben noch die in unsern beiden Fällen aufgetretenen Knochenneubildungen ins Auge zu fassen. Das bei dem Patienten J. A. exstirpierte Geschwülstchen war ein überknorpeltes, mit dünnem Stiel aufsitzendes spongiöses Osteom. Da das zwischen Synovialis und dem innern Seitenband liegende Geschwülstchen vom Meniskus ausging, da es ferner von Knorpel überzogen war, so ist nur anzunehmen, dass es sich um ein vom Meniskus ausgehendes, verknöchertes Chondrom, also ein Osteochondrom, handelte. Seine Entstehung war offenbar einer Gewebswucherung zuzuschreiben, die infolge des Reizes entstand, welcher durch den Abriss des kurzen Schenkels des innern Seitenbandes vom Meniskus gesetzt war.

Auch die bei dem Patienten A. P. auf dem Condylus internus femoris entstandene Geschwulst kann nur eine Exostose sein. Sie sass gerade an der Ansatzstelle des Ligamentum laterale internum und musste durch den Abriss der Insertion dieses Bandes entstanden sein. Ob es eine bindegewebige oder eine knorpelige Exostose war, liess sich natürlich klinisch nicht unterscheiden; beides ist möglich, da knorpelige Exostosen „sowohl aus dem Periost, als auch aus der epiphysären Knorpelfuge entstehen“ *(Ziegler)*. — Dieses Auftreten zweier ähnlicher Geschwülste nach Abriss eines Bandes veranlasst uns, auf die Art des Bänderrisses bei den Kniegelenkluxationen näher einzutreten.

Es finden sich über die Stelle, an welcher die Bänder zerreissen oder vom Knochen abreissen, in der Litteratur

folgende Angaben, welche, wo nichts bemerkt ist, alle bei der Section oder Operation erhoben wurden [1]):

Betreffend die Ligamenta lateralia: *a)* Luxx. nach vorn. *Dannegger* (Nr. IV): lig. lat. int. ganz zerrissen. *Adam:* lig. lat. ext. von der Insertionsstelle abgesprengt, int. intact. *Urlichs:* lig. lat. ext. unversehrt, ein Splitter der Fibula hängt an demselben, int. intact. *Annandale* (Fall II): ligg. cruciata, lat. int. und ext. vollständig quer zerrissen und vom Femur abgetrennt. *Volkmann:* lig. lat. ext. vollständig vom Knochen abgesprengt, so dass die Knochenrinde des epicondylus ext. bis an den Rand des Knorpelbelages der fossa patellaris in der Grösse eines Achtgroschenstückes entblösst ist; lig. lat. int. ebenfalls zerrissen. *Vevers:* lig. lat. ext. vollständig, intern. zum Teil von den Condylen abgerissen. *Socin* (I): ausgedehnte Zerreissung der Seitenbänder. *Lowe* (I): die ligg. fast gänzlich zerrissen. *Lowe* (II): Gelenkbänder zerrissen. *Pitha-Güntner* (I): ligg. latt. zerrissen, Periost nicht vom Knochen abgelöst. — *b)* Nach hinten. *Garson:* lig. lat. int. zerrissen, ext. intact. *Meyersahm:* Bandapparat ausgedehnt zerrissen. *Wagner* (I): lig. ext. zum grössern Teil zerrissen, int. nur an der vordern Seite eingerissen. *Sée:* Zerreissung aller Bänder. — *c)* Nach aussen. *Braun:* lig. lat. int. mit dem Epicondylus vom Femur losgerissen, ext. intact. *Fischer:* fractura fibulae durch Riss (klinisch diagnosticiert). *Poland:* Spitze des capitulum fibulae war abgebrochen und mit dem lig. lat. ext. nach aufwärts gezogen; lig. int. intact. *Wagner* (III): lig. lat. ext. vollständig zerrissen, das internum unverletzt. Dagegen ist der ganze innere

[1]) Betreffend die Litteraturangaben s. pag. 32 ff.

Rand der Tibia spanförmig gespalten und hängt an dem untern Ende des lig. lat. int. — *d)* Nach hinten aussen. *Lefilliatre:* lig. lat. int. und ext. durchtrennt. — *e)* Nach vorn aussen. *Sawostitzki*[1]: ein Stückchen vom Cond. int. fem. abgesprengt (ob direct durch das Trauma oder durch Abriss, ist nicht angegeben). — *f)* lux. rotatoria. *Aron*[2]: lig. lat. ext. zerrissen, int. intact.

Betreffend die Ligamenta cruciata: *a)* Luxx. nach vorn. *Albert:* unmittelbar ob ihrer Insertion an der Tibia abgerissen, ihre Riss-Enden ausgefasert und zerfliessend. *Madelung* (I): da, wo sie sich an die Eminentia intercondylica ansetzen, abgetrennt. *Adam* (Nancy): ½ cm von der femoralen Insertion abgesprengt. *Schinzinger* (I): zerrissen. *Dannegger* (II): zerrissen. *Pitha-Güntner* (I): zerrissen. *Volkmann:* fetzig zerrissen. *Urlichs:* zerrissen. *Vevers:* in der Mitte durchtrennt. — *b)* Nach hinten. *Meyersahm:* abgerissen. *Bernard:* posticum total durchtrennt, anticum intact. *Vast:* in ihrem mittleren Teil zerrissen. *Wagner* (I): zerrissen. *Grubert:* vom Oberschenkelknochen abgerissen. *Heimpel:* lig. cruc. post. zerrissen. — *c)* Nach aussen. *Wagner* (III): antic. in der Nähe des tibialen Ansatzes zerrissen, post. hängt noch durch einige Fasern mit der Tibia zusammen. *Schlange:* abgerissen. — *d)* Nach hinten aussen. *Zetl:* abgerissen. *Lefilliatre:* durchtrennt. — *e)* Nach vorn aussen. *Sawostitzki:* vollständig zerrissen. — *f)* Lux. rotat. *Wille*[3]: zerrissen. *Aron:* ant. zerrissen, post. intact.

---

[1]) Ref. von *Gurlt* in Langenbecks Archiv. 1867. Bd. 8, pag. 316.

[2]) *Jules Aron,* Des luxations traumatiques du tibia. Thèse de Strasbourg 1853.

[3]) Rotationsluxation des Kniegelenks. Diss. Berlin. 1888.

Diese Zusammenstellung zeigt, dass, ähnlich wie an andern Gelenken, so auch am Kniegelenk die Festigkeit der Bänder eine so grosse ist, dass eine gewaltige Zerrung derselben in einer nicht geringen Anzahl der Fälle einen Abriss des Ligamentes vom Knochen an seiner Insertionsstelle an Tibia oder Femur oder eine Abrissfractur zur Folge hat, ohne dass das Band selbst durchzureissen braucht. Es ist leider nicht möglich, procentuarische Angaben hierüber in Zahlen zu machen, denn einerseits kommt ja nur eine relativ geringe Zahl schwerer Fälle zur Autopsie oder Operation, anderseits sind einzelne Daten zu ungenau gehalten: man kann also nur sagen, dass in etwa dem vierten Teil der autopsierten Fälle nicht Zerreissung des Bandes, sondern Abriss desselben vom Knochen stattfindet. Der Reiz nun, welchen der Abriss des Ligamentes von seiner Insertionsstelle setzt, kann leicht zu einer hyperplastischen Bildung seitens des Knochens oder Knorpels führen und eine tumorartige Neubildung hervorrufen. Obwohl die Entstehung von Osteomen an den Ansatzstellen der Fascien, Gelenkkapseln, Bänder eine längst bekannte Thatsache ist, habe ich in der bisherigen Litteratur über Luxatio genu keine ähnlichen Beobachtungen auffinden können; ich glaube dies aber aus den beiden Umständen, dass viele Patienten mit Knieverrenkung nur relativ kurze Zeit in ärztlicher Beobachtung standen, und dass die genannten Gebilde nicht immer klinische Symptome zu machen brauchen, leicht erklären zu können.

Ich stelle die Resultate der Betrachtung unserer beiden Fälle kurz zusammen.

Die traumatische Verrenkung des Kniegelenks kann eine Zerreissung des Meniskus mit sich bringen, welche später Störung der Gelenkfunction zur Folge hat; diese Störung kann entstehen durch Biegung eines Riss-

endes des Meniskus über die Fläche bei der Flexion des Knies; sie ist durch partielle Exstirpation des Meniskus heilbar.

Bei den irreponibeln Kniegelenkluxationen, bei denen der von *Pagenstecher* angegebene Knopflochmechanismus die Ursache der Irreponibilität abgiebt, kann das Knopfloch durch einen Riss in der Muskulatur (im Vastus internus) gebidet werden, wobei die Gelenkkapsel nur secundär in das Gelenk hineingezogen wird.

Der genannte Mechanismus verbindet sich mit bestimmten klinischen Erscheinungen, welche für seine Diagnose Anhaltspunkte geben.

Bei den Kniegelenkluxationen reissen die Ligamente, statt in ihrer Continuität sich zu trennen, nicht selten von ihren Insertionsstellen ab; daselbst können infolge dessen osteomatöse oder chondromatöse Wucherungen entstehen.

Als zweiten Teil der vorliegenden Arbeit habe ich mir die Aufgabe gestellt, die seit *Malgaigne*[1]) beobachteten und gesammelten Fälle von traumatischen Knieluxationen kritisch und statistisch zu verarbeiten. Ich konnte mich dabei hauptsächlich auf die fleissige Zusammenstellung von *Cramer*[2]) stützen, welche sich ausser durch die eben beschriebenen zwei Fälle noch durch ein Referat über den von *Cramer* bloss erwähnten Fall *Urlichs* und den Fall *Lagoutte* ergänzen liess. Die zwei weitern Mit-

[1]) Traité des fractures et des luxations. Deutsch v. *Burger*. Stuttgart 1856.

[2]) Casuistik der traumatischen Luxationen des Kniegelenks mit Ausnahme der von Malgaigne gesammelten Fälle. Diss. München. 1894.

teilungen von *Harrhy*[3]) und *Mc. Kenzie*[4]) waren mir nicht zugänglich. Um mir Wiederholungen von Citationen der Autoren ersparen zu können, schicke ich gleich die Liste der verwendeten Fälle in der gleichen Reihenfolge, wie *Cramer* sie angiebt, voraus.

A. *Luxationen nach vorn.*

Jensen, Ref. v. *Bloch* in Virchow-Hirsch. 1892, Bd. 2, pag. 315.
Billroth, Chirurg. Erfahrungen. Zürich, 1860—67, XII. In Langenbecks. Arch. 1869, Bd. 10, pag. 763.
White-Hamilton: Hamilton, fractures and dislocations. Dtsch. v. Rose, 1877.
Schüller, Casuist. Mitteilg. aus d. chirurg. Klinik zu Greifswald. D. Ztschr. f. Chir. 1876, Bd. VI. Doppelfall; genu sinist., lux. incompleta.
D. Kulenkampff, Centralbl. f. Chir. 1892, Bd. 19, Nr. 40. Doppelfall.
Huber, Allg. mil.-ärztl. Ztg. 1865, pag. 35. In Langenbecks Arch. 1867, Bd. 8.
Abel und *Schultze*, Preuss. mil.-ärztl. Ztg. 1862, pag. 23. In Langenbecks Arch. 1864, Bd. 5.
Royer, Lux. complète du genou, etc. Bull. de l'acad. imp. de méd. Paris, 1855—56, t. XXI.
Parker, Referat in *Hamilton* (s. o.).
B. Cooper (Fall I). Erwähnt in *Hamilton* (s. o.).
Little, ebenda.
Lorenz, Einige Luxat. im Kniegelenk. Deutsche mil.-ärztl. Ztschr., 1889, H. 5.
Bertin, Lux. complète du tibia en avant. Union médicale, 1876, Nr. 46.
Downes, Ref. in *Hamilton* (s. o.).
O'Beirne, ebenda.
Pardner, Citiert bei *Adam*. La lux. traum. du genou. Gaz. des hôp. 1862, Nr. 13.

[3]) Compound lat. disl. of knee. South African Med. Journal. 1887/88.
[4]) Compl. lat. disloc. of knee. Univ. M. Mag. Phila. 1892/93.

Drogheda, Artikel genou v. Spilmann, ein Dict. encycl. des sciences méd. Paris, 1881.
Gross, Ref. *Bardeleben* in Canstatts Jahresbericht, 1857.
Urlichs, Ref. im Centralbl. f. Chir., 1880.
Bradley (Fall I und II), Brit. med. Journ. 1877, May 5.
Hixon, Ref. in Schmidts Jhbch., 1859, pag. 47.
Harris, Ref. bei *Hamilton* (s. o.).
Le Roy M. Yale, cit. bei *Hamilton* (s. o.).
Lamblin (I und II), Ref. in Virchow-Hirsch, Jahresbericht f. 1868, Bd. II.
Vérollot, Ref in Virchow-Hirsch, Jahresbericht für 1868, Bd. II.
Burkhardt, Über die Verrenkung des Knies durch äussere Gewaltthätigkeit. Diss. Würzburg, 1831.
Bartels (I), Arch. für kl. Chir. von Langenbeck. Bd. 16, 1874, pag. 636.
Broselte, Gazette méd. 1843, Nr. 14, pag. 223.
Napier, Brit. med. Journ. 1877, July 14, pag. 46.
Linhart, Complete traum. Lux. im Kniegelenk. Wiener med. Halle. 1864, Nr. 35 und 36.
Albert, Fälle von interess. Luxat. Wien. med. Presse, 1872, Nr. 29.
Uytterhoven, Ref. *Bardeleben*, in Canstatts Jahresbericht f 1853.
J. Smith, Ref. *Hamilton et Poinsot* d. i. e. franz. Übers. Hamiltons von Poinsot, 1884, Paris.
Petit, bei *Hamilton* (s. o.).
Hüter, Langenbecks Arch. für kl. Chir. Bd. 9, 1868, Heft 2, pag 926.
Dannegger (Fall I bis IV). Versuche und Stud. über d. Lux. der Patella. Diss. Zürich, 1880, Anhang.
Pitha-Güntner (I und II), *Pitha und Billroths* Handbuch der allgemeinen und speciellen Chir. IV. 2. und in *Güntners* Bericht über d. Prager chir. Klinik, pag. 6, ff.
Annandale (I und II), On three cases of disloc. of knee-joint. Lancet 1881. II. Nov. 26.
Brittain, Citiert von *Stimson*, Treatise on dislocations, London 1888.
Thomassin, Lux. compl. du tibia en av. Thèse de Paris, 1866, in Virchow-Hirsch. 1866 67, II, pag. 354.
Volkmann, Beiträge zur Chir., pag. 119, 1875.

Davis (II), Ref. in Centralbl. für Chir. 1877, pag. 559.
Madelung (I), Berl. kl. Wochensch. 1873, Nr. 7.
Stromeyer (I), Handbuch der Chir. I, pag. 660, 1850.
Block, Praefemorale Kniegelenkverrenkung. Diss. Breslau, 1873.
Piéchaud, Lux. du genou en avant, Rev. de Chir. 1883, Nr. 3.
Kaarsberg (I), Ref. im Centralb. für Chir. 1889. Nr. 28, pag. 426.
Schüller, s. o. genu dextr.
H. Unruh, Zur compl. Lux. der Tibia nach vorn. Deutsche med. Wochensch. 1880, Nr. 24.
Brand (Füssen ; Mitt. aus der chirurg. Praxis. Bayr. ärztl. Intellbl. 1877, Nr. 52.
Th. Smith, Disloc. forw. of the tibia. Med. Times and Gaz. 1885. Jan. 3.
Triaud, Considér. sur 2 cas de lux. traum. du genou. Thèse. Bordeaux 1888.
Siebold (I) in «Chiron», Nürnberg und Sulzbach, 1805.
Schinzinger (I) Die complic. Luxationen, Lahr. 1858.
Adam (Nancy), La lux. traum. du genou en avant. Gaz. des hôp. 1892, Nr. 13.
Knichynicki, Ein Fall von lux. crur. etc. Allg. Wien. med. Ztg. 1873, Nr. 16.
Vevers, Disloc. of the right knee-joint etc. Lancet 1869. II. Oct. 16.
Socin (I). Von *Cramer* benutzter handschriftl. Bericht.
Lowe (I und II), Ref. in Schmidts Jahrb. 1872. Bd. 155, pag. 244.
Manley, Ref. im Centralbl. für Chir. 1892, Nr. 40. Doppelfall, genu sin.
Jarjavey, von *Poinsot* citiert.
Brandt (Klausenburg) (I und II), von *Cramer* benutzter handschriftl. Bericht.
Fingerhuth, Ref. in Langenbecks Arch. 1867, Bd. 8, pag. 317.

B. *Luxationen nach hinten.*

Kulenkampff (s. o.).
Le Dentu, Lux. simult. des 2 genoux, etc. Bull. et mém. de la soc. de chir. Paris 1880. Tome VI. Doppelfall, genu sin.
Meyersahm, Über blutige Repos. subcut. Fract. Diss. Kiel 1891.

Bernard, in *Jules Aron,* Des lux. traum. du tibia. Thèse de Strasbourg, 1853.
Schröter (I). Ein Fall von traum. incompl. Lux. der Tibia. Langenbecks Arch. 1892. Bd. 44, pag. 222.
Schröter (II). Ein Fall von incompl. Lux. der Tibia. Langenbecks Arch. 1893. Bd. 46, pag. 912.
Garson (Spence), Case of disloc. of knee-joint. Lancet 1876, II, oct. 14.
Stetter, Compend. der Lehre von den frischen traum. Lux. Berlin, 1886.
Thompson, Case of compl. disloc. backw. of the tibia. Brit. med. journ. 1858, feb. 27.
Herzfeld, Beitrag zu den Lux. der Tibia geg. d. Femur, Diss. Freibg. 1892.
Socin (II), s. o.
Jacobs, Lancet I, 1858, june 26.
Rose, bei *Hamilton,* s. o.
Carmichael, Disl. of knee, backw. Lancet, 1868 II. July 11.
Fischer (Ulm). Würtemb. Ztschr. für Wundärzte und Geburtshelfer. 1867, Nr. 3.
Legouest, 2 Fälle, citiert von *Spilmann.*
Lossen, in *Billroth* und *Lücke,* Deutsche Chirurgie, 65. Bd. Cap. 18. Stuttg. 1890.
Bartels (II), s. o.
Evers, in *Siebolds* «Chiron».
Karewski, Langenb. Arch. 1806, Bd. 33, pag. 525.
Oakeley, Case of complete post. disl. of left knee-joint. Lancet, 1882, I. Jan. 14.
Fischer (Innsbruck). Zur Casuistik seltener Verrenk.; Wien. med. Wochensch. 1868, Nr. 30.
Socin (III), s. o.
Wagner (I). *Lorenz,* Einige Lux. im Kniegel. Deutsche mil. ärztl. Ztschr. 1889, H. 5.
Fitzgerald, bei *Stimson.* s. o.
Kaarsberg (II), s. o.
Testut, Ref. in Virchow-Hirsch. Jahresb. für 1874, Bd. II. pag. 483.
Adams, Disloc. of the knee-joint. Lancet II, 1881, pag. 1108.
Küster, 5 Jahre im Augustahospital, Berlin, 1877.
Reisinger, Diss. inaug. Gottingæ 1789, pag. 18.

Sée, Bull. et mém. de la soc. de chir. de Paris. 1877, III. pag. 696.
Heimpel, Sanitätsbericht über die kgl. bayr. Armee. 1886 bis 1889.
Manley (s. o.).
Grubert, Ref. in Centralbl. für Chir. 1891, Nr. 50, pag. 989.
Vast, Lux. fem.-tib. en arr.; Bull. et mém. soc. chir. Paris, 1877, III. Nr. 10.
Brandt (Klausenburg) (III—V). s. o.
Wagner (s. o.).
Hewett, Lancet, 1865, II. pag. 290.

C. *Luxationen nach aussen.*

Annandale (III), s. o.
Hamilton (I), s. o.
Pitt, bei *Hamilton*.
B. Cooper (II), s. o.
Cartellieri, Dir. unvollk. Lux. der Tibia nach aussen. Prag. med. Wochensch. 1881, Nr. 23.
Dannegger (V), s. o.
Sonrier, Lux. incompl. du genou, etc. Gaz. des hôp. 1873, Nr. 23 und 26.
Billroth (II und III), s. o.
Schönborn, von *Cramer* benutzte handschriftl. Quelle.
Korsch, ebenso.
Socin (IV), s. o.
Bull, bei *Stimson* erwähnt.
Madelung (II), von *Cramer* benutzter handschriftl. Bericht.
Claudot, Ref. in Bull. et mém. soc. chir. de Paris, 1890. Tome 16, pag. 817.
Fischer, (Greifswald), Lux. tib dext. etc. Diss. Greifswald, 1862.
Neale, Case of severe disloc. etc. Lancet. 1870. II. Aug. 20.
Hancocke Wathen (I). Notes on dislocations etc. Med. times and gaz. 1872, II, Nov. 23.
Podratzki, Aus Pithas Klinik, Spitalzeitg. 19, 1861.
Poland, Disloc. of knee-joint outw.; Transact. of the pathol. soc. 1886, pag. 385.
Doutrelepont, Mitt. aus der Bonner chir. Klinik. Berlin. kl. Wochensch. 1866, Nr. 10.

Braun, Irrep. unvollst. Verrenkg. des Untersch. etc. Deutsche med. Wochensch. 1882, Nr. 21.
Schlange, Irrep. Sublux. des Kniegel. etc. D. med. Wochensch. 1892, Nr. 15.
Holles, Internal lat. disloc. etc. Lancet 1874, II, Juin 13.
Notta, erwähnt v. *Poinsot.*
Wagner (III), s. o.
Hughes, Cases in Surgery; Complete lat. disloc. Lancet 1880, II, Dec. 18.
Pitha (I und II). *Pitha und Billroth,* Handbuch.
Bauer, E. Fall von Lux. tibiæ lateral. completa. Wien. med. Presse. 1888, Nr. 22.
Isbary, von *Cramer* benutzter handschriftl. Bericht.
Parson, British med. journ. 1865, vol I.
Schinzinger, Prager Vierteljahrschrift 1868, Bd. 96, pag. 169.

D. *Luxationen nach innen.*

Hulke, Lat. disloc. of tibia inw. Med. times and gaz. 1876, Oct. 21.
Grimes, Lancet 1857, II, July 11.
Dannegger (VI), s. o.
Richards, bei *Hamilton.*
B. Cooper (III), bei *Hamilton.*
Fergusson, citiert von *Hamilton.* (2 Fälle).
Hamilton (II), s. o.
Bazy, Bull. et mém. de la soc. de chir. de Paris, 1890, tome XVI, pag. 818.
Maylard, Lat. disloc. of knee-joint. Glasgow. med. journ. vol. 36, Nr. 6, 1890.
Siebold (II), im «Chiron» s. o.
Stromayer (II), s. o.

E. *Luxationen nach hinten aussen.*

A. Köhler, Charité-Annalen, 17. Jahrg. Berlin, 1892, pag. 416.
Landauer, Casuist. Beitrag zur traum. Lux. im Kniegel. Diss. München, 1893.
Goldmann, angebl. in e. Freiburger Diss. (unzugänglich).
Wagner (IV), s. o.
Socin (V), s. o. Doppelfall; genu dextr.

Lefilliatre, Lux. du genou droit, etc. Bull. de la soc. anat. Paris, 1892, tome VI.
Zetl, Blutige Repos. von Lux. Diss. München, 1894.
Hamilton (III), s. o.

Die Luxationen nach vorn aussen, vorn innen, hinten innen und die Rotationsluxationen umfassen zusammen 15 Fälle (vgl. pag. 76).

Wie ersichtlich, befinden sich darunter noch einige, von *Malgaigne* beobachtete, von demselben aber nicht verwertete Fälle. — Die einzelnen angeführten Quellen sind von sehr verschiedenem Werte; neben vielen genauen Beobachtungen stehen eine ziemliche Anzahl solcher, die sehr skizzenhaft beschrieben sind, sowie einige unzugänglich gebliebene. Die ersten 8 (oben nicht angeführten) Berichte *Cramers* habe ich nicht berücksichtigt, weil sie die Angabe der Richtung der Luxation nicht enthalten; die Zahl der statistisch verwertbaren Fälle erreicht somit (die 3 von *Lagoutte, Harrhy* und *Mc Kenzie* mitgezählt) 187 (mit Einschluss der von *Malgaigne* gesammelten 267).

Die Einteilung der traumatischen Luxationen des Kniegelenks ist trotz der relativen Einfachheit der anatomischen Verhältnisse eine schwierige Frage, ja es dürfte sich kaum ein Einteilungsprinzip aufstellen lassen, nach welchem sich alle beobachteten Fälle klar klassifizieren liessen. Die Ursache davon liegt in dem Vorkommen von Übergangsfällen zwischen den verschiedenen, nach Grad und Richtung der Luxation typischen Fällen. Dies veranlasste schon *Malgaigne* zur Aufstellung seiner Einteilung in 7 Arten mit 15 Unterarten, die ich der Vollständigkeit halber kurz anführen will.

1. Verrenkungen nach vorn — unvollständige und vollständige.
2. Verrenkungen nach hinten — unvollständige und vollständige.

3. Seitliche Subluxationen — nach innen und nach aussen.
4. Verrenkungen nach aussen — 3 Grade, welche 3 Abarten bilden.
5. Verrenkungen nach innen — unvollständige und vollständige.
6. Verrenkungen nach vorn und auf die Seite — nach vorn und innen, nach vorn und aussen.
7. Verrenkungen durch Drehung — nach aussen und nach innen.

Diese Einteilung ist seither, weil zu compliciert, wieder verlassen worden, und die meisten Autoren, wie *Pitha, Lossen, Hüter, König,* nehmen einfach Luxationen nach vorn, nach hinten, nach aussen, nach innen und Rotationsluxationen an. Da es nun aber typische Fälle von Luxationen in diagonaler Richtung giebt, so ist wohl *Cramers* Aufstellung von 4 weitern Arten: nach vorn aussen, nach vorn innen, nach hinten aussen und nach hinten innen, gerechtfertigt, so dass wir im ganzen 9 Arten erhalten. Bei den meisten derselben lassen sich nun noch vollständige und unvollständige unterscheiden, je nachdem die Gelenkflächen von Femur und Tibia noch miteinander in Berührung stehen oder einander ganz verlassen haben. Diese Einteilung besitzt aber fast nur theoretischen Wert, und zwar wiederum wegen der Übergänge von den vollständigen zu den unvollständigen Luxationen.

So sind z. B. bei den Luxationen nach aussen *(Pitha,* Fall I und II, vgl. auch unsern Fall I) Fälle beobachtet, wo die beiden Gelenkflächen sich nur noch in der Breite von etwa 1 cm berühren; nimmt die Dislocation um 1 cm zu, so ist die Verrenkung eine vollständige, und doch braucht dadurch, ausser der eintretenden Verkürzung, weder im klinischen Bilde, noch in der Therapie oder der Prognose eine wesentliche Veränderung einzu-

treten. Auch können unvollständige Luxationen irreponibel sein oder zu Gangrän des Unterschenkels führen *(Kulenkampff)*, so gut wie vollständige. Dieser Umstand, dass klinisches Bild, Complicationen, Therapie u. a. durch die Vollkommenheit oder Unvollkommenheit der Luxation nicht in typischer Weise verändert werden, veranlasst mich, bei der Einteilung nach den Richtungen stehen zu bleiben, um so mehr, als wir dadurch ja nicht gehindert sind, die Vollkommenheit der Verrenkung innerhalb jeder dieser Arten gleichwohl noch zu berücksichtigen.

A. Luxationen der Tibia nach vorn.

Sie sind die häufigsten aller Kniegelenksluxationen und machen 39,0 % obiger Zusammenstellung aus (mit Einschluss der *Malgaigne*schen Casuistik 40,8 %).

Sie entstehen in der Mehrzahl durch die Einwirkung eines Traumas auf die untere Extremität in der Kniegegend. Von 60 Fällen, in denen Angaben über das Zustandekommen der Verrenkung gemacht sind, ist zwölfmal eine direct von vorn auf das untere Ende des Oberschenkels wirkende, meist beträchtliche Kraft erwähnt. Gewöhnlich ist dabei der Unterschenkel oder der Fuss fixiert, so dass verhindert wird, dass die Extremität als Ganzes der Kraft ausweicht. Die so entstandene Hyperextension hat zunächst ein Einreissen der hintern Kapselwand oder der die Hyperextension hemmenden Bänder zur Folge (s. pag. 44). Zum Ausweichen der Femurknorren nach hinten von der Tibia genügt nun im allgemeinen das Fortwirken der Kraft, desgleichen zur Entstehung weiterer Bänderrisse, Verletzung der Gefässe, Haut etc. durch die Femurcondylen; die nach Angabe *Hüters*[1]) auf die Hyperextension folgende Be-

[1]) *Hüter-Lossen*, Grundriss der Chir., Leipzig 1888.

wegung im Sinn der Flexion ist selten nachweisbar. — In dem Fall von *Bertin* z. B. setzte ein 62jähriger Landwirt, beim Versuch, seinen Wagen zu besteigen, den Fuss auf das Rad. Das Pferd zog an, das Rad drehte sich, und der Fuss, der seinen Stützpunkt verlor, fiel. Die Radnabe stemmte sich dann gegen den untern und vordern Teil des Oberschenkels und riss den Mann herum, welcher deutlich ein Knacken im Knie hörte. Ähnlich bei *Harris,* wo der Verletzte so aus seinem von 2 Pferden gezogenen Wagen fiel, dass eine Kufe direct gegen den vorderen und untern Teil des Oberschenkels drückte, während die Ferse an einem Baumstumpfe festgehalten wurde. Eine Hyperextension braucht aber nicht immer einzutreten, sondern das Femur kann durch eine grosse, rasch wirkende Kraft auch direct nach hinten dislociert, gleichsam über die Gelenkfläche der Tibia hinweg nach hinten geschoben werden (*Uytterhoven,* Auffallen einer schweren Münzpresse u. a.). Das Trauma wirkt in der Regel auf das gestreckte Knie, doch kann, wie *Lossen* hervorhebt, die Verrenkung auch bei Beugestellung desselben eintreten *(Madelung, Uytterhoven).* Von *Linhart* und *Albert* wird Verschüttung als Ursache angegeben: dem Patienten des erstern fielen in einem Schacht Sandsteinmassen auf Schulter und Oberschenkel, derjenige *Alberts* wurde von einer einstürzenden Ziegelmauer verschüttet. — In einem einzigen Fall *(Adam-*Nancy) wurde nicht das Femur, sondern die Tibia von der einwirkenden Gewalt getroffen, diese natürlich von hinten: ein Arbeiter wurde von dem vordern untern Rand des Kastens eines brechenden Wagens auf den mittleren und hinteren Teil der Wade getroffen. In dem Fall *Davis* (II) entstand die Luxation infolge directer Einwirkung einer Gewalt auf den vordern untern Teil des Oberschenkels, während eine andere Kraft zugleich auf die hintere obere Fläche des Unterschenkels wirkte.

In 13 weiteren, durch directe Gewalteinwirkung entstandenen Fällen traf die Kraft die „Kniegelenkgegend“ von vorn, ohne dass genau angegeben werden kann, ob speciell das untere Femurende oder die Gelenklinie selbst oder das obere Tibiaende oder die Gelenkgegend in breiter Ausdehnung getroffen wurde. Hierher rangieren einige Verunglückte, die von Pferden oder Ochsen geschlagen oder gestossen wurden, ferner 4 Fälle von Maschinenverletzungen. — Daran schliessen sich 2 Fälle, bei denen eine Hyperextension durch directes Trauma nachweisbar ist, dieses aber nicht direct die Kniegegend, sondern das Bein in gewisser Ausdehnung vom Knie betraf: *Annandales* Verletzter (I) war, als er mit einem Bündel Stroh auf dem Rücken im tiefen Schnee ging, mit dem Fusse des verletzten Gliedes in ein Loch geraten, derjenige von *Pitha* und *Güntner* (I) fiel von einer Treppe 2 Klafter tief herab, wobei das rechte Bein in ein aufrechtstehendes leeres Fass geriet, über welches sich der Körper nach vorn überschlug.

Eine weitere beträchtliche Anzahl der Luxationes anteriores, nämlich 16, verdankt ihre Entstehung einem Fall oder Sturz, vom Umfallen auf ebener Strasse bis zum Sturz aus der Höhe mehrerer Stockwerke, wobei aber leider wegen Bewusstseinsverlust der Verunglückten, Nebenverletzungen, Raschheit des ganzen Herganges, vielleicht auch mangelhafter Angaben der Autoren, über die Art des Auffallens und andere Details häufig nur Vermutungen möglich sind. Das Zustandekommen einer Hyperextension war wohl die Regel.

Interessant ist ferner die Gruppe von 11 Fällen, die durch indirecte Hyperextension entstanden, d. h. bei welchen die Kraft auf die Extremität in der Richtung ihrer Achse wirkte. Der klarste ist wohl der schon von *Lossen* erwähnte Fall von *Petit:* Ein Arbeiter hatte sich als blinder Passagier auf einen Frachtzug begeben.

Er sass auf dem Vorsprunge des einen Wagens, hatte seine Beine ausgestreckt und ruhte mit den Füssen auf dem Vorsprunge des nächsten Wagens. Als der Zug zu halten begann, stiessen, ehe er Zeit hatte, die Knie zu beugen, die Wagen zusammen und schoben den Kopf der linken Tibia am Femur hinauf. Dem Verletzten *Packers* (II) fiel ein schwerer Sparren auf den Rücken; derjenige *Lorenz',* ein Bergmann, fuhr mit 11 andern Bergleuten auf der Förderschale, welche mit Gewalt auf den Boden des Schachtes aufstiess. Während seine Kameraden ausser einer Erschütterung des ganzen Körpers nichts verspürten, empfand er sofort einen heftigen Schmerz im Knie, auch will er bemerkt haben, wie sich die Knochen verschoben. Ferner *Abel* und *Schultze:* Ein 23jähriger Infanterist wollte mit vollem Gepäcke einen Graben überspringen, machte dabei einen Fehlsprung, indem er den jenseitigen Grabenrand nur mit der Fussspitze erreichte, glitt mit der Ferse ab und sank tief in den aufgeweichten Grabengrund ein, während der Oberkörper nach vorn überstürzte. Ähnlich die Fälle von *Triaud* und *Huber.* — Der Rest der ätiologischen Angaben ist so unbestimmt, dass sie nicht verwertet werden können. — Wir sehen, dass in der Regel grössere Gewalten zur Entstehung dieser Luxation nötig waren; doch davon giebt es eigentümliche Ausnahmen: *Pitha* und *Güntners* Patientin (II), eine robuste Dienstmagd, fiel mit einem Korbe Grünzeug auf ebener Strasse und konnte nicht mehr aufstehen. *Jensens* Patient, ein erwachsener Mann, der auf einem unebenen Wege spazieren ging, warf das rechte Bein nach vorn, bemerkte ein Knacken im Kniegelenk und konnte nicht mehr aufstehen. Es zeigte sich eine incomplete Luxation der Tibia nach vorn.

Anatomische Befunde: bei Kniegelenkluxationen besitzen wir, im Verhältnis zur Seltenheit derselben, re-

lativ viele, dank den oft nötigen Amputationen und den nicht seltenen Todesfällen. Dieselben sind bereits von *Pagenstecher* zusammengestellt worden, so dass ich mich in diesem Punkte kurz fassen und nur einige Ergänzungen anbringen kann. — Da die Festigkeit des Kniegelenks hauptsächlich von den Bändern abhängt, spielt der Kapselriss eine untergeordnete Rolle. Er soll bei den Luxationen nach vorn nach den Lehrbüchern hinten liegen, wie es bei *Albert, Dannegger* (II), *Volkmann, Lowe* (I), *Vevers, Adam* der Fall war; *Albert* und *Volkmann* fanden zwei Öffnungen über den Condylen, die mittlere Partie erhalten. Der Riss dehnt sich aber oft weit nach vorn aus und kann auch seitlich liegen, bei *Annandale* (II) innen, *Dannegger* (IV) aussen. Auffallend ist hie und da die Kleinheit des Risses: bei *Albert* ein circa 2,5 cm im Durchmesser haltender Riss über dem innern, ein haselnussgrosser über dem äussern Condylus; bei *Annandale* (II) ein 5 cm langer Riss auf der Innenseite. — Die Kreuzbänder sind nie erhalten. Beide Seitenbänder fanden zerrissen *Annandale* (II), *Love* (II) und *Pitha-Güntner,* sowie *Socin* (I); nur das innere war zerrissen bei *Lowe* (I) und *Dannegger* (IV); das äussere bei *Madelung* (I), *Adam;* bei *Vevers* und *Volkmann* das äussere ganz, das innere zum Teil. Die Fälle, bei denen, entgegen der früher allgemeinen Annahme, beide Seitenbänder intact sind, scheinen relativ häufig zu sein: dahin gehören die von *Albert, Stromeyer, Schinzinger* (I); *Urlichs* fand allerdings beide Seitenbänder intact, dagegen einen Abriss des Capitulum fibulae durch das äussere Band, eine Continuitätstrennung, deren Wirkung einem Bänderriss gleichkommt.

Zerreissungen und Quetschungen der Muskeln und Blutextravasate in denselben finden sich häufig und in ausgedehnter Weise. Am meisten ausgesetzt sind die Gastrocnemii, der Popliteus, der Soleus; dann die Vasti.

Die leicht erkennbaren, ja augenfälligen Symptome der Luxatio genu anterior sind das Hervortreten des obern Tibiaendes an der Vorderseite, der Femurknorren an der Rückseite der Extremität. Die Gelenkfläche der Tibia, sowie die Femurcondylen sind durch die meist aufs äusserste gespannte Haut direct palpierbar. Die Extremität weist, bei vollständiger Verrenkung, Verkürzung auf; diese variiert in weiten Grenzen, von 1 bis 2 cm bis zu 8 und 10 cm: *Socin* (I), *Brandt* (II). Die Stellung des Beins ist entweder eine leichte Beugung oder Streckung im Kniegelenk; schon *Linhart* gab an, dass beides ungefähr gleich häufig zu finden sei. Unter 17 Angaben über die Stellung, die aufzufinden waren, war 8mal leichte Beugung, 9mal Streckung vorhanden. In 4 Fällen ist Einwärtsrotation des Fusses angegeben, in 1 Fall *(Adam)* steht die Notiz: Fussspitze nicht rotiert; Auswärtsrotation wurde nie beobachtet. *Malgaigne* hat den Grund der Einwärtsrotation darin gesucht, dass der Condylus internus femoris hinter die Fibula zu stehen komme, wodurch also der Oberschenkel nach aussen rotiert werde, was einer Einwärtsrotation des Fusses entspreche. Er bemerkt aber, „für gewöhnlich sei die Luxation eine directe und die Fussspitze bleibe nach vorn gerichtet. *Lavalette* und *Adams* sahen den Fuss etwas einwärts geneigt, *Déguise* merkte gleichfalls ein stärkeres Vorspringen des äussern Schenkelcondyls nach hinten an, was mit einer leichten Einwärtsdrehung der Tibia zusammenfällt. Dagegen konnte bei dem Subject von *Jacquot* der Fuss beliebig nach ein- und auswärts gedreht werden. *Toogood* merkte einen grössern Vorsprung des innern Schenkelcondyls an; in einem *Malgaigne*schen Falle überragte die Tibia das Femur ein wenig nach aussen. — *Linhart* will nun obige Erklärung der Einwärtsrotation nicht gelten lassen; er findet eine einfachere in der Anatomie der Knorren:

der äussere Rand der Rolle springt mehr vor als der innere; dadurch erhalte die Rolle eine etwas schiefe Richtung nach einwärts, und wenn sich nun die Rolle an die hintere Fläche der Tibia andrücke, so müsse die Rotation des Femur nach aussen erfolgen; nur bei Zerreissung aller Bänder, oder wenn die Tibia nach aussen, das Femur nach innen gerückt sei, würde die Rotation nicht zu stande kommen. — Was kann nun die Casuistik zur Lösung dieser Frage beitragen? — Wir finden drei Angaben, bei welchen der Condylus externus stärker nach hinten vorragte als der internus: *Linhart, Unruh, Dannegger* (IV). In drei derselben waren überdies sicher ausgedehnte Kapselzerreissungen vorhanden: im Fall *Unruh* war leichte Hyperextension und Hyperabduction möglich, also hintere Kapselwand und Ligamentum externum zerrissen; im Fall *Dannegger* (IV), der zur Amputation kam, wurden Zerreissung der Ligg. cruciata, des laterale internum, sowie Narben an der Aussenseite der Kapsel, (die Stelle des Risses) constatiert; desgleichen im Fall *Socin* (I) ausgedehnte Zerreissung der Gelenkkapsel, der Seitenbänder und der Musculatur. — Diesen drei stehen nun drei andere gegenüber: *Burkhardt, Napier, Piéchaud,* in denen stärkeres Hervorragen des Condylus internus angegeben wird. Es scheint also ein stärkeres Hervorragen des einen Condylus gar nicht constant zu sein. Dazu kommt nun noch, dass im Fall *Burkhardt* der kranke Fuss etwas nach einwärts gedreht war, obschon später die Bemerkung folgt, die Condyli femoris waren nach hinten, besonders der innere, sehr deutlich fühlbar. Es scheint somit, dass die Rotationsstellungen von dem Grad und der Art des jeweiligen Bänder- und Kapselrisses abhängen und dass diese sehr variieren, zeigen die anatomischen Befunde.

Die Patella liegt gewöhnlich der Gelenkfläche der Tibia auf, „wie ein Deckel“, so dass ihre überknorpelte

Fläche direct gegen die Füsse gewendet ist; sie grenzt sich meist durch eine oder mehrere halbkreisförmige Furchen der Haut, die proximal von ihrem obern Ende entstehen, vom Oberschenkel ab; zu beiden Seiten lässt sich die Haut mit dem Finger einstülpen, so dass derselbe leicht die Knorpelfläche der Patella abtasten kann. Patella und Ligamentum patellæ sind gewöhnlich schlaff und beweglich, was durch die Näherung der Ansatzpunkte des Quadriceps leicht zu erklären ist. Von dem typischen Bilde giebt es aber eigentümliche Ausnahmen. *Madelung* (I) und *Adam* fanden das Ligamentum patellæ, trotz 7,5, resp. 4 cm Verkürzung des Beins, gespannt. *Linhart* sah die Patella senkrecht stehen, die Flächen nach vorn und hinten gerichtet. In den zwei Fällen von *Pitha-Güntner* (II) und *Madelung* (I) stand die Kniescheibe schief. Nach *Déguise* (bei *Malgaigne)* rührt Schiefstand von Flexion im Kniegelenk her; da aber das Knie im ersteren Fall in Überstreckung stand, kann diese Erklärung nicht zutreffend sein, wenigstens nicht für alle Fälle. *Linhart* nimmt an, dass die schiefe oder senkrechte Stellung der Patella von einer Abreissung der Musculi vasti an ihrem Ansatze an dem hintern Ende der Condylen abzuleiten sei. Die untersten Fasern der Vasti verlaufen allerdings, zumal wenn die Kniescheibe noch durch Verkürzung der Extremität proximal verschoben ist, horizontal, dürften also wohl imstande sein, die erstere in horizontaler Lage auf der Gelenkfläche der Tibia zu fixieren, während bei ihrer Zerreissung der übrige Teil der Vasti die Patella schief oder senkrecht nach oben ziehen könnte. Anatomische Befunde, die diese Theorie erhärten, sind bisher nicht erhoben worden. — *Unruh* sah die Patella an normaler Stelle gelegen, aber nach innen und unten auf die Kante gestellt.

Die Sehnen der Beugemuskeln werden bei der Dislocation der Tibia nach vorn derart verschoben, dass

die Femurknorren zwischen diejenige des Biceps und die der Semi-Muskeln zu liegen kommen *(Harris, Linhart)*.

Über die Möglichkeit passiver Bewegungen im nach vorn verrenkten Knie gehen die Berichte auseinander. Über passive Beugung liegen 8 Notizen vor: 5mal war sie gering oder gleich Null, 3mal war sie „vorhanden", bei *Schüller* sogar bis zu einem Rechten. Passive Streckung war 4mal unmöglich oder gering, 1mal „möglich", bei *Linhart* sehr leicht; bei *Bertin* und *Unruh* war Hyperextension möglich. — Anders die seitliche Beweglichkeit, welche selten zu fehlen scheint: 6mal war sie „vorhanden", zum Teil in ausgedehntem Masse, 2mal wenigstens nach einer Seite *(Unruh:* Adduction leicht, Abduction in geringem Masse ausführbar; *Adam:* besonders seitliche Bewegungen nach innen möglich). Bei *Huber* waren passive Bewegungen nach allen Seiten in beschränktem Masse ausführbar. Ein völlig immobiles Knie fanden *Brosette* und *Brand*. Die meisten Quellen enthalten keine oder nicht verwertbare Angaben über passive Beweglichkeit. — Es erhellt, dass in diesem Punkte keine Constanz herrscht; am öftesten scheint die seitliche Beweglichkeit vorzukommen, was der relativ häufigen Zerreissung der Ligamenta lateralia entspricht. Die Inconstanz der Befunde kann nur von den Verschiedenheiten in Art und Grösse der Weichteilzerreissung herrühren.

Complicationen der Luxatio genu anterior treffen wir zahlreich. Die wichtigsten derselben sind die Wunden der Gelenkgegend, sowie die Gangrän des Unterschenkels infolge Zerreissung oder Thrombosierung von Gefässen. Complicierende Gelenkwunden der Kniegegend finden wir in 9 Fällen. In 4 derselben *(Madelung* I, *Dannegger* II, *Schinzinger* I, *Siebold* I) ist die Wunde direct auf Rechnung des einwirkenden Traumas zu setzen,

in 3 andern dagegen *(Thomassin, Davis* II, *Adam)* entstund sie infolge Durchstossung der Haut durch die Femurcondylen, in den Fällen *Stromeyer* (I) und *Socin* (I) ist eine Entscheidung in diesem Punkte nicht mehr möglich. Die Wunde sass gewöhnlich in der Kniekehle. Drei von diesen 9 Fällen *(Siebold* I, *Socin* I und *Adam)* sind zugleich mit Gefässzerreissungen compliciert und werden später weiter berücksichtigt werden; von den andern fallen 3 in die vorantiseptische, 3 in die antiseptische Zeit. Von den 3 erstern starb keiner: Bei *Stromeyers* (I) Patient (Bericht von 1850) trat Verjauchung der Kniekehle ein; am Ende der 3. Woche willigte der Mann in die Amputation ein und wurde gerettet. Ähnlich bei *Schinzinger* (I) (1858 beschrieben), wo ebenfalls Verjauchung eintrat und am 24. Tage „nach beschwichtigter Reaction und bei durch hektisches Fieber herbeigeführter vita minima" die Amputation unternommen wurde, „die unter solchen Umständen bessere Resultate sichert". Es erfolgte schnelle Heilung. *Thomassins* Verunglückter (1861) wurde einfach mit immobilisierenden Verbänden behandelt; in 2 Monaten war die Kniekehlenwunde vernarbt und nach weitern 10 Tagen konnte der Patient geheilt und ohne Ankylose des Kniees, nur mit einer geringen Steifigkeit im Gelenke, entlassen werden. Gewiss für die alte Zeit gute Resultate. Von den 3 Fällen der antiseptischen Zeit starb der von *Dannegger* (II) an einem am 4. Tag beginnenden Delirium tremens; der von *Madelung* (I) wurde durch Amputation gerettet. Derselbe hatte eine thalergrosse Gelenkwunde nach innen vom obern Rand der Patella; Pulsation war weder in der Arteria poplitea noch in ihren Zweigen zu entdecken. „Dass nur die Ablation des Beines oberhalb des schwer verwundeten Kniegelenks die Möglichkeit einer Erhaltung des Lebens darbot, war klar." Heilung p. p. Die Gefässe waren zwar aufs äusserste gespannt, aber unver-

letzt. *Davis* (II) riet seinem Patienten trotz zwar sehr gespannter, doch unverletzter Arteria poplitea und Fehlen anderer Complicationen von vornherein die Amputation an, die aber verweigert wurde; daher Reposition, Behandlung der 7,5 cm langen Wunde in der Kniekehle mit Carbolsäure, später mit Milch und Wasser āā (im Jahre 1876), später Gewichtsextension. Heilung der Wunde nach einem Monat, nach einem Vierteljahr hatte Patient in dem verletzten Knie ebensoviel Kraft und Beweglichkeit wie im gesunden. Es entfallen somit auf die vorantiseptische Zeit 0 Exitus, 3 Heilungen (davon 2 Spätamputationen), auf die antiseptische Zeit 1 Exitus (an Delirium tremens) und 2 Heilungen (davon 1 Frühamputation). Wir werden auf diesen Punkt zurückkommen, wenn wir auch die entsprechenden Fälle der andern Luxationsrichtungen besprochen haben.

Ebenso wichtig wie die Wunden sind für den Verletzten die Compression, Thrombosierung und Zerreissung von Gefässen. — Ohne eine gewisse Compression oder Zerrung der Vasa poplitea geht es bei der Luxatio genu anterior wohl nie ab. Diagnosticieren lassen sich diese Erscheinungen, wenn sie in stärkerm Grade vorhanden sind, aus dem Verhalten des Pulses der Arteria poplitea und deren Äste. Sichere Anhaltspunkte, um an der frischen Luxation ein dauerndes Circulationshindernis zu erkennen, existieren nicht; die Poplitea sowohl als ihre Äste können ganz pulslos sein, der Unterschenkel kalt und gefühllos, und doch kann sich nach erfolgter Reposition der Puls wieder einstellen *(Schüller, Hixon, Brosette)*. Das Auftreten eines starken Blutergusses in der Kniekehle spricht allerdings sehr für eine Zerreissung der Arteria poplitea; ein solcher fehlt aber oft, weil die Enden der zerrissenen Arterie sich contrahieren und durch einen Thrombus verschliessen, oder weil eine Zerreissung und Einwärtskrempelung der Media und

Intima bei Intactbleiben der Adventitia, also ohne Entstehung irgend welchen Blutergusses, eintreten kann *(Annandale* II). Die ersten Anzeichen einer Gangrän, Kälte und Gefühllosigkeit, blaue bleierne Verfärbung des Unterschenkels, reissende Schmerzen in Fuss und Wade, Blasenbildung auf der Haut treten meist schon in den ersten Tagen auf, und zwar auch bei anfangs sehr gutem Befinden des Kranken. Dass eine spät erfolgte Reposition an dem Auftreten der Gangrän schuld wäre, ist aus der Casuistik nicht ersichtlich, da die mit Gangrän complicierten Fälle alle früh reponiert wurden oder der Tag der Reposition nicht angegeben ist. Die Zahl der mit Gangrän des Unterschenkels complicierten Luxationen nach vorn beträgt 13. Interessant ist ihre Ätiologie: sie entstanden nämlich ohne Ausnahme durch directes Trauma (Getroffenwerden durch eine fallende Tanne, eine Steinlast, 3 Maschinenverletzungen, 3mal Fall etc.), keine durch indirect auf das Knie wirkende Ursachen. Sechsmal *(Annandale* II, *Dannegger* IV, *Rose, Knichynicki, Lamblin* III, *Vevers)* sass das Circulationshindernis in der Arteria poplitea, die zerrissen oder thrombosiert war, 4mal in Arterie und Vene, welche meist beide zerrissen *(Socin* I, *Lowe* I und II), oder auch die eine verstopft, die andere zerrissen waren *(Adam); Manley* macht keine Angabe hierüber. Im Fall *Annandale* II waren Arteriæ poplitea und tibiales atheromatös entartet. Die Durchtrennungsstelle der Arterie stand in verschiedener Höhe, meist in der Nähe der Gelenklinie; bei *Knichynicki* (Verletzung durch eine Säemaschine) 1,2 cm unter dem Adductorenschlitz; bei *Adam* war die verengte Stelle 3 cm unter der Gelenkspalte (in diesem Falle hatte ein Trauma „den mittleren und hinteren Teil der Wade" betroffen). — Wir wollen gleich die Ausgänge der Gangrän angeben: 5mal trat Exitus ein, 1mal *(Manley)* wegen schwerer anderer Verletzungen,

2mal *(Siebold* I, *Knichynicki)* an Pyämie ohne vorhergehende Amputation, 2mal *(Block, Socin* I) trotz vorgenommener Amputation. *Block* amputierte erst am 20. Tag, ob antiseptisch (1872, Breslau), ist nicht angegeben, *Socin* am 5. Tag, gewiss unter Antisepsis, doch erlag der Patient einer Pyämie; dieser Fall war mit Gelenkwunde compliciert, ebenso diejenigen *Adams* und *Siebolds* (I). Die geheilten Fälle wurden alle amputiert, die meisten in der ersten Woche, der späteste am 20. Tage. Von den 10 Amputationen fallen 2 in die vorantiseptische Zeit (0 Todesfall), 5 in die antiseptische (1 Todesfall von *Socin* I), bei 3 ist die antiseptische Behandlung fraglich (1 Todesfall, *Block).* Betreffs des Exitus letalis im Falle *Socin* ist aber nachzutragen, dass der Verunglückte 66 Jahre alt war, eine Fractura condyli externi femoris der andern Seite hatte, und dass vor der Amputation ein Delirium tremens auszubrechen drohte; die Section ergab: „rechtsseitigen, embolischen Lungenabscess; fibrinöse rechtsseitige Pleuritis; Lungenödem, Icterus, Fettleber, chronische Gastritis, Nephritis, Atherom der Arterien"; eine deutliche Illustration der Wichtigkeit und Mannigfaltigkeit begleitender Nebenumstände.

In 4 Fällen wurde lokale Gangrän der Haut durch Druck der dislocierten Femurcondylen beobachtet; zwei derselben heilten unter Antisepsis *(Lorenz, Napier);* dass diese Druckgangrän aber kein gleichgültiges Vorkommnis ist, beweist der Fall *Pitha-Güntner* I, wo nach Lösung der Schorfe eine rapide Verjauchung der Kniekehle und Tod eintrat. Der Patient *Knichynickis* hatte zugleich eine Zerreissung der Arteria poplitea; er starb ohne Amputation an Pyämie.

Ziemlich häufig finden wir auch Läsionen der Nerven: in anatomisch untersuchten Fällen 4mal, klinisch nachgewiesen 9mal. Da eine Anzahl der letztern nur zufällig

oder erst während der Heilung entdeckt wurden, so ist anzunehmen, dass eine andere Anzahl, besonders sensibler Lähmungen, auch überschen oder, wenn beobachtet, nicht überliefert wurden. Ich gehe auf die Symptome dieser Läsionen nicht weiter ein, da sie sich aus der Anatomie ableiten lassen. Peroneus-Lähmungen waren vorhanden in den Fällen von *Schüller, Block, Unruh, Th. Smith,* Lähmung des sensiblen Astes des Nervus peroneus profundus bei *Dannegger* (IV) (Sensibilität der 1. und 2. Zehe geschwächt), Tibialis-Lähmungen bei *Piéchaud* und *Kaarsberg.* Der Fall *Brand* zeigte Lähmung der Musculi tibialis anticus und extensor hallucis longus, ferner sensible Lähmung im Gebiet des Nervus saphenus major und des Ramus cutaneus internus dorsi pedis (aus dem peroneus superficialis). Im Fall *Triaud* bestand ausgedehnte Paralyse im Gebiet der Nervi peronei profundus und superficialis; nur der Musculus tibialis anticus hatte seine Contractionsfähigkeit bewährt; damit verbunden war eine ausgedehnte Sensibilitätsstörung des Unterschenkels, welche aber die „Plantaseite und innere hintere Seite des Unterschenkels" verschonte. Die Nervi ischiadicus, popliteus internus und saphenus externus hatten jede Excitabilität verloren. Die meisten dieser nervösen Störungen konnten, oft ziemlich rasch, durch Elektrotherapie gebessert werden, doch nicht alle (Fälle *Piéchaud* und *Triaud* nicht; eine vollständige Heilung ist nirgends notiert). Dieser Umstand, sowie die erwähnte anatomische Verteilung der nervösen Störungen deuten darauf hin, dass in vielen Fällen nicht Zerreissungen der Nervenstämme, sondern Quetschungen und neuritische Veränderungen vorlagen, womit auch die anatomischen Befunde übereinstimmen. *Albert* fand den Nervus ischiadicus in seinem Neurileum mit zahlreichen Ekchymosen versehen, *Vevers* fand ihn „fleckig und von der verdickten Vene breitgedrückt; auch waren die ein-

zelnen Fasern voneinander getrennt". Ähnlich *Manley. Socin* (I) fand die Nervi tibialis und peroneus stark gequetscht und gedehnt, aber nicht durchtrennt. In drei Fällen fand man die Nerven intact *(Madelung* I, *Adam, Lowe* II); andere Berichte thun ihrer gar keine Erwähnung.

Die Entstehung der Knieverrenkungen durch meist grosse Gewalten bringt es mit sich, dass complicierende Knochenbrüche keine grosse Seltenheit sind. So fand *Dannegger* (I) eine Fissur des Condylus internus tibialis, in seinem Fall IV einen Knorpeldefect an derselben Stelle, *Urlichs* die hintere Fläche des Tibiaknaufs des Knorpels beraubt, das Capitulum fibulæ durch das Ligamentum laterale externum abgerissen, die Fibula unterhalb splitterig fracturiert; *Brand* ebenfalls eine Abrissfractur des Capitulum fibulæ (durch Muskelzug). An dem Condylus internus femoris fand *Madelung* (I) eine Impression und eine Fissur, *Dannegger* (III) einen ziemlich grossen Defect („Fractur oder Arthritis deformans?"). — Luxation des Tibiofibulargelenks fand *Burkhard,* auch bei *Urlichs* waren die Verbindungen dieses Gelenkes gelöst. — Auch schwere Verletzungen des übrigen Körpers, wie Luxatio subcoracoidea humeri, Luxatio iliaca oder ischiadica femoris, Scalpierung, Zermalmung des andern Unterschenkels u. dgl., ferner Delirium tremens, Pneumonie etc. verschlechterten oft die Prognose.

Incomplete Luxationen nach vorn finden sich bloss fünf: *Jensen, Billroth* (I), *White-Hamilton, Schüller, Kulenkampff.* Zwei derselben entstanden durch ein auffallend geringfügiges Trauma: *Whites* Knabe hatte dadurch, dass ihm beim Spielen ein anderer Knabe mit dem Kopfe auf das Knie gestossen war, eine unvollständige Luxatio anterior erlitten; über *Jensens* Patient s. pag. 43. Dagegen sind die Fälle *Schüller* und *Kulenkampff* schwere Maschinenverletzungen, *Billroths* Kranker

wurde durch einen Stier von hinten umgestossen. Dass im Fall *Kulenkampff* Gangrän erfolgte, ist bereits bemerkt. — Da bei der unvollkommenen Luxation die Entstellung des Kniegelenks eine weniger bedeutende ist, so ist auch ihre Diagnose schwieriger; eine genaue Palpation, sowie Messung der Länge des Schenkels ist jedenfalls die Hauptsache. *Malgaigne* gab an, dass bei der unvollständigen Luxation nach vorn die Knochen sich nur um 3—4 cm verschieben, bei der vollständigen um 14 cm.

Die Reposition der Luxatio genu anterior ist in der Regel eine sehr leichte und erfolgt auf directen Druck, mit oder ohne Extension (77 % der Angaben); häufig wird nur berichtet: „die Reduction war leicht“ oder „es fand Reduction statt“; darunter sind viele mit offenen Wunden oder später mit Gangrän complicierte Fälle. Leider findet diese leichte Reposition nicht überall statt: in andern Fällen wurden, teils von vorn herein, teils erst nach nutzloser Anwendung der einfachern Methode, andere Verfahren und zwar mit Erfolg angewendet: *Schüller, Bartels* (I) und *Vevers* wandten Beugung und nachfolgende Streckung an, *Socin* (I) Zug und Beugung. Eine weitere gute Methode, welche dreimal *(Royer, Linhart, Triaud)* angewendet wurde, scheint die Beugung des Knies über den in die Kniekehle gesetzten, gegen das obere Tibiaende drückenden Vorderarm zu sein [1]). Bei den zwei schwer reponiblen Luxationen von *Lorenz* und *Schüller* (genu dextrum) mussten besondere Methoden angewendet werden: *Lorenz* versuchte die Einrichtung in Narcose, fand sie aber dadurch erschwert, dass „von

[1]) Vgl. schon *Hippokrates* (übersetzt von *Grimm* 1837): Die Einrichtung erfolgt hier aber durch Biegung oder rasches Hintenausschlagen; oder du legst eine aus einer Binde zusammengelegte Wulst in die Kniekehle und lässest den Kranken darüber mit gebogenen Knieen auf die Fersen niedersetzen.

einer Streckung oder Dorsalflexion abgesehen werden muss, weil bei diesen Bewegungen das Durchdringen eines Condylus durch die Haut unvermeidlich erscheint und auch eine Zerreissung der Gefässe zu besorgen ist. Schliesslich gelingt die Einrichtung durch längere Zeit fortgesetzte, pendelförmige Bewegungen bei mässigem Zuge in der vorhandenen gebeugten Stellung, während durch ein feuchtes Handtuch ein mässiger Druck auf die Condylen ausgeübt wird. Die letzteren werden somit gewissermassen über den Rand der Tibia hinweggehebelt." *Schüller* versuchte die Reposition erst durch Beugung und Streckung und wandte dann folgendes Verfahren an: „Während der Oberschenkel in flectierter Stellung fixiert wurde, umfasste er den Unterschenkel mit der rechten Hand über den Knöcheln, mit der linken Hand dicht am Tibiakopfe, beugte ihn bis nahe zum rechten Winkel, abducierte ihn mässig, rotierte ihn zugleich etwas nach einwärts und streckte ihn, während er mit der linken Hand den Tibiakopf kräftigst nach hinten drückte." Die von *Galen* empfohlene Methode der Hyperextension mit folgender Flexion wurde nur ein einziges Mal, und zwar von *Hüter,* angewendet; ich glaube, sie wird mit Recht verlassen, da ja die andern Methoden zum Ziele führen, durch die Hyperextension aber, wie z. B. *Schüller, Lossen* bemerken, die Gefässe, Nerven und Haut über den Condylen zerrissen zu werden drohen. Drei Beobachter (*Stromeyer* I, *Schinzinger* I, *Lowe* I) bemerken einfach, dass die Reduction „erschwert" war oder „grosse Kraft erforderte". Der Grund schwerer Reponibilität kann, obwohl keine anatomischen Befunde hierüber vorliegen, nach Analogie zu schliessen, nur in einer besondern Art und Ausdehnung des Weichteilrisses zu suchen sein.

Irreponible frische Luxation nach vorn wurde seit *Malgaigne* keine beobachtet; die von *Birkett* 1850 (vgl. pag. 25) ist die einzige geblieben.

Die Fälle von *Pitha-Güntner* (I), *Dannegger* (III) und *Annandale* (I) kamen erst 2, resp. 4 und 8 Wochen nach erlittener Verletzung in die Behandlung, wenigstens in richtige Behandlung. Während im erstgenannten Fall die Reposition durch Extension, leichte Beugung und directen Druck sehr leicht vor sich ging, gelang bei den beiden andern Fällen die Reposition trotz Narcose und Anwendung aller Methoden nicht, da es offenbar schon veraltete Luxationen mit Adhäsionsbildungen waren. Beide Male wurde Resection versucht, doch leider mit unglücklichem Ausgang: *Annandales* Operierter starb (1881) an Septikämie, der andere an Intoxicatio acidi carbolici (?) bald nach der Operation.

Narcose wurde zur Reposition oft angewandt; doch halte ich dieselbe in der Mehrzahl aller Knieverrenkungen, ihrer leichten Reponibilität wegen, für unnötig und erst nach Scheiterung eines Versuches ohne Narcose für gerechtfertigt.

Die Reposition ist nicht selten gefolgt von einer heftigen Reaction, die sich durch Hitze und Schwellung des Gelenkes, Auftreten eines mächtigen Blutergusses, Schmerzen, sogar Fieber kundgeben kann; diese Erscheinungen pflegen auf Antiphlogose zu verschwinden. Häufig bleibt diese Reaction ganz aus.

Die Heilungsdauer der uncomplicierten Fälle ist eine sehr verschiedene und kann nicht genau zum voraus bestimmt werden; während sie in einigen Fällen ein Vierteljahr und mehr in Anspruch nahm, war z. B. der Patient *Bartels* (I) schon nach drei Wochen vollkommen wieder hergestellt. Im allgemeinen scheint die Gebrauchsfähigkeit des Gliedes rascher einzutreten, als nach der Grösse der Verletzung zu erwarten stünde. — Diese Bemerkungen über Reaction und Heilungsdauer gelten nicht nur für die Luxatio anterior, sondern für die Knieverrenkungen im allgemeinen.

Über den Ausgang der Knieverrenkung nach vorn liegen 69 Angaben vor, davon in 27 (39,1 %) mehr oder weniger vollkommene Heilung eintrat; 7mal blieb Schwäche im Gelenk zurück, die zum Teil durch Kniekappe oder Apparate gemindert werden konnte, 7mal motorische oder sensible Lähmungen; doch war in allen diesen Fällen das Gehen, wenigstens an Stock oder Krücke, noch möglich. Heilung mit Ankylose kam keine vor. 15mal wurde amputiert, davon 2mal mit tödlichem Ausgang (die genauern Angaben über die complicierten Fälle siehe oben). Exitus trat 15mal ein (21,7 %), davon 5mal infolge anderer schwerer Verletzungen, Delirium tremens u. ä., 4mal wegen Gangrän des Unterschenkels und folgender Pyämie (davon 2 Amputierte), 1mal an Pyämie infolge Lösung der Schorfe, 2mal nach Resectio genu in veralteten Fällen, 3mal aus unbekannter Ursache. — Ich gebe diese Angaben bei jeder Luxationsrichtung nur, um ein ungefähres Bild vom Ausgang derselben zu zeichnen. bin mir aber wohl bewusst, dass dieselben zur Aufstellung von für den einzelnen Fall geltenden Sätzen nicht gebraucht werden können, da eben oft die Einwirkung vieler unberechenbarer Factoren, wie Grösse von Nebenverletzungen, Zeit der Behandlung, Art einer Infection etc., das scharfe Bild der Luxation als solches verzerrt.

B. Luxationen der Tibia nach hinten.

Die neuere Casuistik umfasst 42 Fälle (inclusive *Malgaigne* 54), d. i. 22,4 % (resp. 20,2 %) der Knieluxationen.

14 derselben entstanden durch directe Einwirkung einer Gewalt auf die „Kniegegend"; darunter sind 4 Maschinenverletzungen, 1 Verschüttung, Auffallen einer Kiste *(Fitzgerald)*, Getroffenwerden durch einen herbeirollenden Waggon *(Carmichael)* u. a. In 2 weitern Fällen

wurde das untere Ende des Femur direct von der Gewalt getroffen, beide Male natürlich von hinten, in 5 Fällen die Tibia von vorn: die betreffenden Knochen wurden durch die Gewalt direct in die dislocierte Stellung gebracht. Einen eigentümlichen Entstehungsmodus weist der Fall *Grubert* auf: dem Patienten war ein Warenballen von ungefähr 200 kg Gewicht von hinten auf den gebeugten Unterschenkel gefallen und doch war nachher eine Luxatio posterior zu constatieren; es musste anfangs eine Verrenkung nach vorn dagewesen sein, aus der nachträglich, infolge der Anstrengungen des Patienten, seinen eingeklemmten Fuss zu befreien, die Verrenkung nach hinten entstand. 13 Luxationen nach hinten entstanden durch Fall aus verschiedener Höhe, z. B. die bei *Heimpel* durch Sprung aus 1,5 m Höhe mit gestreckten Beinen auf die Absätze, die von *Wagner* (I) bei der Gelegenheit, als 4 Männer in einem Bergwerk auf der Förderschale einen Schacht befuhren, das Seil riss und die Bergleute in die Tiefe stürzten. — Verrenkungen nach hinten, aus indirecter Ursache entstanden, finden sich bloss 3. *Stetter:* Ein Militär lief einen ziemlich steilen Berg schnell hinab. Während des Laufens wollte er parieren. Er stemmte dabei den linken Fuss stark gegen den weichen Lehmboden, schnellte den Oberkörper gewaltsam zurück, fühlte im linken Knie einen heftigen Schmerz und brach sofort zusammen. Ähnlich der Verunglückte *Herzfelds,* der nachts auf einer Wiese lief und dabei, ohne im Laufe anzuhalten, auf eine 60 cm tiefer gelegene Wiese herabsprang, von der er vorher nicht bemerkt hatte, dass sie so viel tiefer lag. Endlich der Fall *Jakobs:* Ein kräftiger Arbeiter half einen schwer mit Kohlen beladenen und mit nur einem Pferde bespannten Karren vorwärtsschieben, indem er seine Schulter an das hintere Ende des Karrens anstemmte. Das Pferd glitt aus, sank nieder, erhob sich aber sogleich wieder.

Der schwere Karren, der beim Niedersinken des Pferdes momentan von der Schulter des Mannes abgehoben worden war, fiel, als das Pferd sich wieder aufrichtete, mit verstärkter Gewalt auf seine Schulter zurück und drückte ihn zu Boden. Im Momente des Niederfallens empfand er einen sehr heftigen Schmerz im Kniegelenk.

Die anatomischen Befunde bei Obduction oder Operationen von Hintenluxationen des Kniegelenks sind folgende. Der Kapselriss war bei *Bernard* und *Wagner* (I) in der hintern Wand (es sind dies die einzigen Angaben hierüber). — Betreffend der Bänder: Nur das Ligamentum laterale internum fand sich zerrissen bei *Garson; Meyersahm* fand den Bandapparat „ausgedehnt zerrissen", *Grubert* „nur Fetzen" von demselben, *Sée* alle Bänder zerrissen, *Wagner* (I) das Ligam. laterale externum zum grössten Teil zerrissen, das internum an der vordern Seite eingerissen, *Lagoutte* das innere Seitenband intact, das äussere, sowie die cruciata zerrissen; dagegen trafen *Bernard* und *Vast* beide Seitenbänder intact (bei ersterem handelte es sich nur um eine unvollständige Verrenkung). Will man die klinischen Beobachtungen auch noch berücksichtigen, so scheint Zerreissung des innern Seitenbandes öfter vorzukommen als des äussern; denn es konnte bei *Schröter* (I und II) und *Socin* (I) aus der Möglichkeit starker Abduction auf Riss des ersten ziemlich sicher geschlossen werden, während nur in dem inveterierten Fall *Lossens* Varusstellung vorhanden war. — Riss beider Ligamenta cruciata constatierten *Meyersahm, Heimpel* (?), *Grubert, Vast, Wagner* (I); *Bernard* traf das hintere Kreuzband durchtrennt, das vordere noch ganz. — Die Menisken fand *Bernard* (bei einer veralteten Luxation) beide durch die verdickten Femurcondylen nach vorn gedrängt, *Garson* den hintern Teil des „linken" verschoben. Betreffend den Fall *Lagoutte* siehe pag. 24.

Das nach hinten luxierte Knie zeigt folgende Veränderungen: Die Achse des Unterschenkels ist der des Oberschenkels gegenüber nach hinten verschoben, der sagittale Durchmesser des Knies ist vermehrt, je nach der Grösse der Verschiebung der Knochen. Vorn fühlt man die Gelenkfläche der Condyli femoris, in der Kniekehle die vorspringenden Condyli tibiae. Die Patella ist mit ihrem Band nach hinten dislociert, ihre Vorderfläche schaut nach vorn unten oder direct nach unten, je nach dem Grad der Verrenkung und der Flexionsstellung des Knies. Verkürzung des Beines kommt natürlich nur bei vollständiger Verrenkung vor; sie wird von 2—3 cm *(Kaarsberg* II) bis 8 cm *(Evers)* angegeben. *Malgaigne* macht darauf aufmerksam, dass blosse Inspection oder oberflächliche Messung leicht Täuschungen aussetzt, und rät daher, sehr genau zu messen, sowie zur Constatierung der Lage der Patella das Bein in Extension zu bringen.

Unter den Hintenluxationen treffen wir 9 (21,4 %) unvollständige (unter den übrigen befinden sich zwar mehrere, die keine Anhaltspunkte für Vollständigkeit enthalten); die Differentialdiagnose zwischen diesen und den vollständigen ist analog der bei Luxatio anterior.

Nach *Malgaigne* ist das unvollständig luxierte Knie gestreckt oder gebeugt, das vollständig luxierte gestreckt. Die seitherigen Beobachtungen stimmen damit nicht ganz überein. Die unvollständigen Luxationen *Le Dentus* und *Brandts* zeigten Streckstellung; von den vollständigen waren die *Bartels'* (II) und *Jacobs'* in Hyperextension, die *Fischers* und *Roses* in Streckung, die *Küsters, Vasts* und *Brandts* (III) in Beugung, die *Hewetts* sogar in rechtwinkliger Beugung. Active Beweglichkeit an der frischen Luxation war nie vorhanden; *Socin* (II) und *Fischer* fanden auch die passive aufgehoben; die Möglichkeit passiver Flexion und unvollständiger Extension erwähnt

Vast; bei *Thompson* hing der Unterschenkel lose herab, wie gerade im Knie gebrochen. Die seitliche Beweglichkeit ist schon oben erwähnt worden. Rotationsstellung des Unterschenkels nach aussen geben *Testut* und *Vast* an. Die Patella war bei *Meyersahm,* wo zugleich starker Hydrarthros vorhanden war, sehr verschieblich, bei *Thompson* und *Fischer* dagegen immobil. Bei *Socin* (III) war sie nach aussen und etwas nach hinten luxiert, bei *Rose* auf die Aussenseite des Condylus externus verschoben.

Complicationen der Hintenluxationen des Knies finden sich zahlreich. So bei *Meyersahm* Fractura condyli externi femoris und Fractura femoris oberhalb der Condylen, bei *Lagoutte* Fractura condyli externi tibiæ, bei *Bernard* Fractura condyli interni tibiæ, bei *Wagner* (I) Fractura patellæ, bei *Bartels* (II) eine Einkeilung des untern Femurendes zwischen Tibia und Fibula. Eine Gelenkwunde beobachtete *Socin* (III); unter antiseptischer Behandlung trat Heilung mit einem gut brauchbaren Knie ein. Die Hautwunde im mittleren vorderen Teil des Unterschenkels im Falle *Vast* communicierte nicht mit dem Gelenk. 3mal complicierten Fractur und Hautwunde zugleich die Luxation: *Testut* (1874) traf Fractura femoris dicht oberhalb der Condylen, dazu eine Wunde von 2 Frankenstückgrösse oberhalb des Condylus externus femoris; *Adams* (1870) Bruch der Knochen des Unterschenkels im obern Drittel plus Wunde an der Vorderseite desselben, die aber nicht mit der Tibia communicierte. *Fitzgerald* (1882) eine Splitterfractur der Patella, wozu sich nach 14 Tagen erst eine Eröffnung des Gelenks gesellte, da die Haut sich abstiess. Alle 3 Fälle kamen mit dem Leben davon; derjenige *Adams* nach antiseptischer Behandlung; bei den 2 andern ist eine solche wahrscheinlich, doch nicht ausdrücklich notiert.

Gangrän des Unterschenkels infolge Gefässzerreissung trat in 8 Fällen ein: *Kulenkampff, Sée, Heimpel,*

Grubert, Manley, Lagoutte und *Bernard* (diese 2 mit Fracturen compliciert), *Reisinger* (die letzterwähnten 2 veraltete Fälle). Alle 8 wurden amputiert; 6 genasen, bei *Sée* ist der Ausgang nicht notiert; *Manleys* Patient starb an schweren Allgemeinverletzungen (Doppelfall von Luxatio genu mit beidseitiger Gangrän, complicierte Oberarmfractur, Rippenbrüche; die Arteria poplitea war thrombosiert, die Vene durchrissen). Von diesen 8 Amputationen fallen 2 (*Reisinger,* 1789, und *Bernard,* 1853) in die vorantiseptische Zeit.

Über Nervenzerreissungen berichten nur *Schröter* (I) und *Küster,* welche beide Peroneuslähmungen beobachteten.

Der Verunglückte *Fischers* bekam am 3. Tag nach der Reposition eine eiterige Gonitis, die in 70 Tagen mit ziemlich freier Beweglichkeit des Gelenks heilte; eine Wunde war nicht vorhanden, dagegen starke Quetschung der Kniegegend und eine 20 Jahre alte, von einer Trennung des Ligamentum patellæ durch Beilhieb herrührende Narbe.

Auffallend ist die hohe Zahl der veralteten Kniegelenksluxationen nach hinten; sie beträgt nämlich 9, d. i. 21,4 %. Die Ursache davon ist wohl, wie wir sogleich sehen werden, darin zu suchen, dass die nicht behandelte Hintenluxation mit der Zeit eine verhältnismässig sehr gute Gebrauchsfähigkeit des Gelenks gestattet. *Schröters* Fall I war ein von Anfang an irreponibler, der nicht operiert wurde (vgl. p. 24); trotz Complication mit Nervenzerreissung konnte die betreffende Patientin „ohne Schmerzen recht gut umhergehen". Der Patient *Lossens* kam erst nach 6 Wochen, derjenige *Küsters* nach 9 Wochen, der *Evers* nach 5 Monaten in ärztliche Behandlung; alle 3 Luxationen waren inveteriert, und trotzdem konnte der Mann *Küsters,* der überdies eine Peroneuslähmung hatte, „mit einem Stock recht

gut gehen", derjenige *Lossens* sogar das Knie vollständig strecken und bis zum rechten Winkel biegen. Die Kranken *Bernards* und *Reisingers* waren anfangs verpfuscht worden und traten erst nach 9, bezw. 7 Wochen mit Gangrän des Unterschenkels in richtige Behandlung; sie konnten nur durch Amputation gerettet werden. *Karewski* sah eine Dienstmagd, die vor 16 Jahren eine vollständige Luxatio genu posterior in einer Dreschmaschine erlitten hatte; die Knochen wiesen immer noch die betreffende Dislocation auf, trotzdem waren sie „in normaler Excursion activ und passiv gegeneinander sowohl in Bezug auf Flexion, wie auf Extension beweglich; dazu bestand bedeutende seitliche Beweglichkeit". Die Person konnte weite Strecken gehen. Ähnlich der Mann *Oakeleys,* der seine complete Luxation schon 68 Jahre lang hatte und immer arbeitsfähig war, dagegen das Knie nur um circa 15° beugen konnte. Das Maximum aber leistete der von *Schröter* (II) beschriebene 31jährige Mann, der mit einer seit der Kindheit bestehenden, ätiologisch ganz unaufklärbaren Luxation nach hinten 5 Jahre lang als Infanterist gedient hatte (leider motiviert *Schröter* die Annahme, dass die Luxation traumatisch war, nicht).

Die Reposition auch der Hintenluxationen scheint, wenn wir von den inveterierten Fällen absehen, in der Regel keine Schwierigkeiten zu machen: 11mal wird sie einfach als „leicht" bezeichnet, ohne weitere Angabe; 8mal gelang sie durch Extension des Beines und directen Druck, 1mal durch einfache Flexion, 2mal durch forcierte Extension und folgende Beugung. Dagegen wird auch von schwierigen Repositionen berichtet; so von *Wagner* (II): „Erst als bei directem Druck auf die Condylen des Femur, starkem Anziehen des Unterschenkels und noch etwas verstärkter Hyperextension pendelförmige Bewegungen gemacht wurden, gelang es endlich, die Tibia über die Femurcondylen hinauszuhebeln." *Thomp-*

son konnte durch Flexion reponieren, worauf aber sofort Reluxation eintrat; Anwendung von Flaschenzug und directem Druck in Narcose half nichts; das Knie wurde daher in rechtwinkliger Beugung 10 Wochen lang fixiert und so Heilung erzielt. Ähnlich in dem *Herzfeld*schen Falle, wo die Reposition durch Extension und directen Druck leicht gelang, nachher aber ebensoleicht Reluxation eintrat; es wurde deshalb Gewichtsextension in 3 Richtungen angewandt: 1. am Fuss in der Richtung der Axe des liegenden Körpers nach unten. 2. am untern Femurende lotrecht nach unten. 3. am obern Tibiaende lotrecht nach oben. Nach 13 Tagen wiederholte sich die Verrenkung nicht mehr.

Esmarch (Fall von *Meyersahm*) machte mit gutem Erfolge die blutige Reposition wegen Abtrennung der Quadricepssehne und Fractur am untern Femurende.

Über die irreponiblen Luxationen s. pag. 21 ff.

Die spätere Gebrauchsfähigkeit war in den uncomplicierten und frisch behandelten Fällen fast durchweg eine befriedigende, hie und da schon nach 4 Wochen.

Über die veralteten und die complicierten Fälle ist bereits oben das Wesentliche angegeben. Exitus trat 3mal ein, und zwar wegen anderweitiger Verletzungen.

C. Luxationen der Tibia nach aussen.

Dahin gehören 35 Fälle, d. i. 18,7 % (incl. *Malgaigne* 50 Fälle, d. i. ebenfalls 18,7 %).

Sie entstehen durch eine seitlich einwirkende Gewalt, welche die Kniegegend (12mal) oder speciell das untere Femurende (5mal) oder das obere Tibiaende (3mal) trifft. Der Verunglückte *Wathens* (I) z. B. war bei einer Explosion in einer Kohlenmine; ein gewaltiger Kohlenblock fiel auf ihn und traf seinen linken Oberschenkel an der Aussenseite gerade über dem Knie.

Madelungs (II) Patient erhielt, während er in unmittelbarer Nähe bei einem Pferde vorbeiging, von diesem einen Hufschlag an die äussere Seite des linken Oberschenkels in seinem untern Drittel. Zweimal veranlassten Verschüttungen die Verrenkung *(Schönborn, Podratzki)*. Gewöhnlich wirkt das Trauma von der Aussenseite her, und die Luxation entsteht so, dass entweder das Femur über die Facies articularis tibiæ hinweg nach innen gestossen wird (hauptsächlich beim Aufschlagen von Körpern, die sich in rascher Bewegung befinden, wie bei *Madelung* II), oder dass durch die gewaltsame Abduction im Knie die Ligamenta laterale internum und cruciata zerreissen und dann erst secundär die seitliche Verschiebung entsteht. Das Trauma kann aber auch von der innern Seite her wirken. So berichtet *Bauer* von einem Bahnarbeiter, welchem das obere Ende einer Brechstange mit grosser Gewalt gegen die innere Seite des rechten Unterschenkels schnellte. Dem Verletzten *Doutrelepont* fuhr ein vorn zugespitzter Schlittenbaum zwischen den Beinen von links und hinten in die rechte Kniekehle und warf ihn 2 Schritte weit nach rechts; die Stange hatte eine Weichteilwunde gemacht, den Condylus externus femoris abgebrochen und die Kapsel zerrissen; als der Mann sich aufhob, ist dann weiter der untere Teil des Femur nach innen gewichen, da Haltband und Kapsel zerrissen waren.

In 7 weiteren Fällen entstand die Luxation durch Fall, aus einem Fenster *(Hamilton* I), eine Treppe hinunter u. dgl., sogar auch nur auf ebener Strasse, wie bei Neale: Ein Mann ging in Eile nach Holborn hinab, bei strömendem Regen. Da glitt sein Fuss aus; er machte einen verzweifelten Sprung mit dem andern, um sich zu halten, fiel zu Boden und verrenkte das eine Knie. Es muss angenommen werden, dass beim Fallen jeweilen eine Abductionsbewegung im Knie stattfand. Von

Interesse ist die Beobachtung *Pithas* (I): Eine Bäuerin, welche einen schweren Korb auf dem Rücken trug, stürzte im Jahr 1849 auf der Prager Kettenbrücke plötzlich zusammen. Hier ist anzunehmen, dass das Gewicht des Korbes, auf das Becken und die untere Extremität übertragen, letztere im Knie einknickte, was durch den nach aussen offenen Winkel, den das normale Knie bildet, begünstigt wird.

Der Kapselriss fand sich bei der Luxatio externa 2mal (*Braun* und *Schlange*) auf der innern Seite, bei *Poland* hinten unten, sich nach innen verlängernd. Dass das Ligamentum laterale internum in der Regel zerreissen muss, beweisen die klinisch häufige Valgusstellung und die Aussenrotation; die bestimmte, durch Autopsie bewiesene Angabe von Zerreissung des innern Seitenbandes konnte ich nirgends finden; dagegen fand *Wagner* (III) einen spanförmigen Abriss der Tibia an einem unversehrten Ligamentum laterale internum hängend, daneben zerrissenes Ligamentum externum, *Braun* das erstere mit dem Epicondylus vom Femur losgerissen; vgl. überdies bei den Luxationen nach hinten aussen den Fall *Lefilliatre* und unsern Fall II. Intactes Ligamentum internum, neben Abrissfractur des Capitulum fibulæ, fand nur *Poland;* leider ist bei dieser Maschinenverletzung nicht zu eruieren, ob die Gewalt von aussen oder von innen auf das Knie wirkte. Die häufigere Continuitätstrennung auf der Innenseite des Gelenks (Bänderriss oder Abrissfractur) stimmt mit der häufigeren Einwirkung des Traumas von der Aussenseite her. Die Ligamenta cruciata fand *Schlange* beide, *Wagner* (III) das vordere total, das hintere unvollständig zerrissen.

Die Grösse der Verschiebung des luxierten Knochens variiert in weiten Grenzen. Vollständige Luxationen finden sich nur 2 (*Bauer* und *Isbarg*). Daran schliessen

sich die 2 fast ganz vollständigen *Pithas*, dann eine Reihe mit geringerer oder unbestimmter Verschiebung bis zur „Subluxation“ hinunter. Durchgreifende klinische Unterschiede zwischen den 2 vollständigen Verrenkungen und den andern sind, ausser der Verkürzung der Extremität, nicht zu constatieren.

Der Anblick einer Aussenluxation des Knies ist ein charakteristischer: Bajonetstellung der Tibia gegen das Femur, Vorstehen des Condylus externus tibiæ auf der Aussen-, des Condylus internus femoris auf der Innenseite. Daher Fühlbarkeit des äussern Teils der Gelenkfläche der Tibia, des inneren des Femur, je nach dem Grad der Dislocation in verschiedener Ausdehnung.

Die Stellung des verrenkten Gliedes weist ziemliche Constanz auf: 6mal ist leichte Beugung, 2mal Streckung, 6mal Auswärtsrotation des Unterschenkels, nur 1mal Einwärtsrotation, 7mal Abduction, nie Adduction angegeben. Dem entspricht die passive Beweglichkeit: nur Beugung und Abduction ist möglich, nie Adduction. Die Patella bewegt sich mit der Verschiebung des Ansatzpunktes ihres Ligamentes mehr oder weniger weit nach aussen und kommt daher gewöhnlich auf den Condylus externus femoris, seltener nach aussen von demselben zu liegen; sie liegt somit bald mehr in der frontalen Ebene, bald mehr in einer schiefen und kann fast quer gestellt sein. Die *Malgaigne*sche Trennung in „unvollständige Verrenkung des Schienbeines und der Kniescheibe“ und „unvollständige Verrenkung der Tibia, vollständige der Kniescheibe“ durchzuführen, wäre mir an Hand der Berichte nicht möglich gewesen; dagegen war zu ersehen, dass die Grösse der seitlichen Verschiebung der Patella und der Tibia nicht immer direct proportional zu sein brauchen. Die Kniescheibe fand *Bauer* sehr beweglich und von der Unterlage abhebbar; betreffend den irreponiblen Fall *Braun* s. pag. 22.

Mit offenen Wunden complicierte Luxationen nach aussen finden wir 5: 2mal (*Podratzki, Schinzinger*) wurde die Haut vom Condylus femoris internus durchstossen, 1mal (*Hancocke Wathen* I) war eine Quetschwunde auf der Aussenseite vorhanden, bei *Doutrelepont* eine direct entstandene Wunde in der Kniekehle, zu der sich eine Gangrän der über dem innern Femurknorren gespannten Haut gesellte. *Nottas* Fall (1876 publiciert, Calvados) ist leider nicht direct zugänglich: „Luxation nach aussen, compliciert mit Wunde der Weichteile. Arteria poplitea zerrissen; der Patient starb nach Amputation des Oberschenkels" ist der ganze Bericht. Von diesen 5 Beobachtungen fallen die 4 ersterwähnten in die vorantiseptische Zeit. *Doutrelepont* (1866) bekam seinen Patienten erst in der 4. Woche mit eiterndem, noch nicht reponiertem Gelenk in Behandlung und machte eine Resection, die trotz Auftreten mehrerer Abscesse und Erysipele mit „fast knöcherner" Ankylose heilte. *Wathens* (I) Patient (1868) war in der Behandlung eines Arztes gestanden, der die complicierte Luxation reponiert und 6 Wochen lang weiter behandelt hatte (angegeben sind nur kalte Überschläge): trotz bedeutender Eiterung resultierte eine fast vollständige Beweglichkeit des Gelenks. *Schinzinger* riet seinem Patienten am 3. Tag wegen beginnender Eiterung die Amputation an, die verweigert wurde; der Mann starb am 10. Tag an Pyämie. *Podratzkis* beim Sandgraben verschütteter Soldat hatte ausser der complicierten Knieverrenkung einen Schlüsselbein- und mehrere Rippenbrüche erlitten. Es stellte sich Eiterung ein; der Kranke starb an Sepsis am 11. Tag. Die Section ergab „nur unbedeutende Verletzungen am Kniegelenk".

Zerreissungen der Kniekehlengefässe kommen, mit Ausnahme des erwähnten Falles *Notta*, nicht vor; bei den Seitenluxationen sind diese Teile eben nicht

einem so gewaltigen Druck ausgesetzt, wie bei den anteroposterioren. Doch giebt *Sonrier* an, dass er vor der Reposition den Puls der Tibialis postica und der Pediæa schwierig wahrnehmen konnte und der Fuss kalt war, diese Symptome aber nach der Einrichtung sofort wieder verschwanden.

Ziemlich oft finden sich dagegen wiederum die Knochenbrüche, hier aber namentlich die Abrissfracturen: bei *Braun* am Epicondylus internus, bei *Fischer* des Capitulum fibulæ, bei *Poland* dasselbe neben Luxatio tibio-fibularis; bei *Doutrelepont* die schon erwähnte Fractur des äussern Femurknorrens.

Risse der das Kniegelenk umgebenden Muskeln sind häufig und in einzelnen Fällen ausgedehnt *(Poland)*.

Die Reduction: 13mal wird eine „leichte“ oder nur die erfolgte Reduction notiert. Reposition durch Extension und directen Druck ist 8mal angegeben, durch Flexion und Extension 3mal. *Schönborn* reponierte leicht durch Abduction, dann Abduction und Impulsion bei stark flectiertem Knie. *Fischer* reponierte folgendermassen: Zwei Assistenten hielten den Oberschenkel fest, einer zog am Unterschenkel und adducierte ihn dann; hierauf wurde der Fuss nach innen rotiert und schliesslich der Unterschenkel in einen spitzen Winkel gebeugt und wieder extendiert. Dann nochmals Extension, Flexion und Rotation des Unterschenkels bis zum rechten Winkel, dann Extension. Warum diese complicierte Methode angewendet wurde, ist nicht ersichtlich. Bei *Korsch* und *Claudot* trat nach der Reduction sofort Reluxation ein: ersterer konnte dieselbe durch einen Gipsgehverband zurückhalten und ein gutes Resultat erzielen; bei *Claudot* nützte die Anwendung von Gipsklappen (valves plâtrées) nichts, es blieb eine Subluxation und Patient konnte nur „mit Hülfe eines Stockes leicht gehen“.

Operiert wurden der Fall *Doutrelepont* und die zwei irreponibeln Luxationen von *Braun* und *Schlange* (siehe oben).

Holles sah nach der Reposition trotz Fehlen einer offenen Wunde einen Abscess über dem Condylus internus femoris, der aber nicht mit dem Gelenk communicierte.

Der Ausgang war in 18 Fällen (58 % der Angaben) ein brauchbares Glied, 3mal blieb eine gewisse Schwäche, bei *Claudot* die Subluxation zurück. — Gestorben sind 6 Verletzte: 1 an Pneumonie, 1 an Zerreissung der Lunge, 1 an vielen sonstigen schweren Wunden, 2 an Pyämie, 1 nach Amputation.

D. Luxationen der Tibia nach innen.

Sie sind die seltensten Luxationen in gerader Richtung und umfassen bloss 12, zum Teil noch mangelhaft beschriebene Fälle (6,4 %, incl. *Malgaigne* 6,7 %).

5 derselben entstanden durch direct auf das Knie wirkendes Trauma. Der Patient *Hamiltons* (II) erhielt, während er sich mit dem ganzen Körpergewichte auf sein linkes Bein stützte, von einem Kameraden einen Stoss mit der flachen Hand gegen die Innenseite des untern Endes des linken Oberschenkels. Den Verletzten *Maylards* trafen grosse eiserne Platten im Fallen an die rechte Seite. Der Verunglückte *Bazys* war mit dem rechten Bein in die Speichen des Rades eines grossen Wagens, derjenige *Siebolds* (II) in ein laufendes Mühlrad geraten. Drei andere Patienten erlitten ihre Verrenkung durch Fall. So berichtet *Hulke* von einem Mann, der auf eine Apfelsinenschale getreten war, ausglitt, fiel und sich sein linkes Bein verrenkte.

Anatomische Befunde wurden bisher weder an der Leiche, noch bei einer Operation am Lebenden erhoben.

Die zwölf beschriebenen Fälle scheinen alle unvollständige Luxationen gewesen zu sein; wenigstens ist dies in sechs derselben ausdrücklich bemerkt und finden sich Symptome einer vollständigen Verrenkung, namentlich Verkürzung nirgends angegeben.

Die Innenluxation des Kniees charakterisiert sich durch Vorspringen des tibialen Gelenkendes nach innen, des femoralen nach aussen, Zunahme des frontalen Durchmessers des Kniees.

Über die Stellung des verrenkten Gliedes sind nur spärliche Angaben vorhanden: *Hulke* giebt Extensionsstellung an, *Gruner* und *Maylard* Valgusstellung, *Hamilton* (II) Aussenrotation; bei *Dannegger* (VI) war der Unterschenkel gegen den Oberschenkel nach allen Seiten beweglich.

Complication mit Ruptur der Gefässe und Gangrän des Beines kam nie vor, mit perforierenden Weichteilwunden zweimal: bei *Siebold* (II) eine „handbreite Wunde", bei *Stromeyer* hatte der äussere Femurknorren die weichen Teile durchdrungen. Beide Fälle eiterten, genasen aber, der erste mit Ankylose, der andere sogar mit beweglichem Knie; sie stammen aus den Jahren 1776 resp. 1850. — *Grimes* und *Richards* melden gleichzeitige Fractura fibulæ, *Dannegger* (VI) Absprengung des Capitulum fibulæ. — Im Fall *Hamilton* (II) blieb eine Meniskusluxation zurück, die aber nicht operiert wurde.

Die Reposition gelang überall mit Extension oder Extension und directem Druck; die spätere Gebrauchsfähigkeit war überall eine befriedigende, einigemal trat sogar Restitutio ad integrum ein.

E. Luxationen der Tibia nach hinten aussen.

Die Luxationen in diagonaler Richtung machen nur einen relativ geringen Procentsatz (8,5 %, incl. *Malgaigne*

7,8 %) aller Knieluxationen aus; eigentümlicherweise treffen wir diejenige nach hinten aussen (10 Fälle) so oft, dass sie 62,5 % (resp. 47,6 %) der Diagonalluxationen und immer noch 5,3 % (resp. 3,7 %) der Gesamtheit darstellen. Eine sichere Erklärung dieser Thatsache konnte ich nicht finden, immerhin dürfte folgende Überlegung sie einigermassen erläutern: Wir haben gesehen, dass bei den Luxationen nach vorn das untere Femurende zwischen die Sehnen des Biceps und der Semimuskeln zu liegen kommt, d. h. zwischen diesen Sehnen gefasst wird; es muss dadurch eine Verschiebung der Tibia gegen das zwischen den genannten Sehnen festgehaltene Femur nach innen oder aussen sehr erschwert werden. Anders bei den Luxationen nach hinten, wo der seitlichen Verschiebung keine so grossen Hindernisse im Weg stehen.

Der Patient *Landauers* zog sich seine Verrenkung durch Fall aus 20 m Höhe zu, derjenige *Köhlers* fiel beim Absteigen vom Omnibus und wurde eine kurze Strecke, weil er sich festhielt, geschleift und auf dem linken (verletzte Seite) Fusse herumgedreht. Der von *Lefilliatre* war ein Weinhändler, welcher im Asyl für Alkoholiker zu Paris eine Plankenwand ersteigen wollte. Er blieb, den Fuss zwischen zwei Bretter eingeklemmt, ungefähr eine Minute lang mit dem rechten Fuss hängen, ohne ihn losmachen zu können. Das Bein bildete während dieser Zeit einen rechten Winkel, wobei sich das Knie in Abductionsstellung befand; der Mann fiel sodann zu Boden. Sechs andere Verunglückte erlitten directe Traumen. Derjenige *Socins* (VI) z. B. wurde von einer Locomotive von der Seite erfasst und etwa 80 m weit mit fortgeschleift. Er war mit den Kleidern an einer Spitze vorn an der Locomotive quasi aufgehängt mitgerissen worden, wobei er so hoch schwebte, dass er mit seinen beiden Füssen direct auf den Boden reichte.

Es zeigte sich Luxatio posterior externa rechts, posterior interna links. Unser Fall II erlitt eine Maschinenverletzung, dem Verunglückten *Wagners* (IV) fiel Kohle auf die Aussenseite der Kniegegend. Die übrigen drei zeigen eigentümlicherweise die gleiche Ätiologie: sie wurden von Stieren in die Kniegegend gestossen.

Zur Autopsie kam 1 Fall (Tod an Delirium tremens): *Lefilliatre* fand dabei beide Seiten- und beide Kreuzbänder zerrissen, beide Menisken complet luxiert. An der hintern Seite des Gelenks war der fibrös-ligamentöse Teil nur noch durch einige dünne Faserbündel repräsentiert, die von der Tibia zum Femur gingen. Daneben Verwüstungen der Muskeln; Fractura condyli externi femoris; die innere Fläche der Tibia ist an ihrem innern Rande fracturiert, auch die äussere zeigt einen Defect. — Bei dem operierten Fall *Zetls* ist von Bänder- und Gelenkrissen nur das Abreissen der Kreuzbänder erwähnt; bei unserm Patienten P. bestand Zerreissung des Ligamentum laterale internum.

Die Stellung der luxierten Knochenenden gegeneinander ist eine Mittelstellung zwischen Luxatio posterior und Luxatio externa; die Tibia ist in der Richtung nach hinten aussen verschoben; fühlbar werden daher die Gelenkflächen des Condylus internus, ev. des Condylus externus femoris, ferner der hintere äussere Teil der Facies articularis tibiæ. Das Knie nahm bei *Köhler* und *Wagner* (IV), sowie unserm Fall II Valgus-, bei *Lefilliatre* und unserm Patienten I Varusstellung ein. Die andern Berichte haben über diesen Punkt keine Angaben; doch wird wohl, nach Analogie der Luxatio externa (welcher sich die posterior externa in allen Hinsichten näher anschliesst als der posterior) zu schliessen, die Valgusstellung die häufigere sein. Ferner scheint leichte Beugung im Knie, sowie Rotation des Fusses nach aussen die Regel zu sein (*Köhler, Wagner* IV, *Socin* V). Passive

Streckung und Abduction wird von *Wagner* (IV) als leicht ausführbar angegeben. Das Ligamentum patellæ war bei *Köhler* und unserm Patienten J. A. wenig gespannt, bei *Wagner* (IV) stark gespannt; die Patella sass entweder auf oder neben dem Condylus externus femoris, letzteres auch bei unvollständiger Luxation; bei *Köhler* und unserm Fall I ist zugleich ihre Knorpelfläche nach innen, bei *Wagner* (IV) und unserm Fall II nach aussen rotiert. Über die in den letztgenannten zwei Fällen beobachtete, durch den Druck der atmosphärischen Luft entstandene Einziehung der Weichteile in der Gelenklinie vgl. pag. 25. Bei dem erstern dieser zwei Fälle verlief überdies eine zweite abnorme Furche, auf der erwähnten senkrecht stehend, an der Innenseite des Oberschenkels herunter zum Knie; sie entsprach der Trennungslinie der zur Extensorensehne gehenden Muskelmassen und der sich an die Tibia ansetzenden Muskeln.

Vollständig waren von den zehn Luxationen nach hinten aussen nur die zwei von *Zetl* und *Hamilton* (III); bei den andern variieren die Verschiebungen von circa 2 cm (unser Fall II) bis zu einer fast vollständigen Luxation, wie in unserm Fall I.

Mit Hautwunden und Knochenbrüchen compliciert war nur der Fall *Lefilliatre*. Gefässzerreissungen kamen nicht vor; den Puls der Arteria pediæa fand *Socin* (V) aufgehoben, er erschien aber nach der Reposition wieder. Von Nervenzerreissungen wird, mit alleiniger Ausnahme der bei unserm Patienten J. A. beobachteten Zerreissung des Nervus saphenus internus, nirgends berichtet; ich habe Verdacht, dass dieselbe gelegentlich möchte übersehen worden sein, da der genannte Nerv bei jeder seitlichen Verschiebung der Tibia notwendigerweise einer starken Dehnung durch den äussern Femurknorren ausgesetzt ist und diese Zerreissung wenig Symptome macht.

Die Reposition gelang in 6 Fällen leicht durch Extension oder Extension plus directen Druck, bei *Socin* (V) durch extreme Beugung und rasch folgende Streckung. Dadurch wurde in der Regel die mitluxierte Patella auch reponiert, nicht aber bei *Wagner* (IV), wo die Sache einen eigentümlichen Verlauf nahm. Die Patella stand, ihre Knorpelfläche nach aussen gekehrt, in der Fossa intercondyloidea: trotz Anwendung grösster Gewalt rührte sie sich, auch nach Reposition der Tibia, nicht vom Platze. In den nächsten Tagen trat Anschwellung des Kniees ein durch starken Bluterguss; dieser hob die Kniescheibe von ihrer Unterlage ab und brachte dadurch ihre Reposition zu stande. *Wagner* erblickte die Ursache der Irreponibilität im Muskelzug der Extensoren. — Bei *Lefilliatre* und *Hamilton* (III) war abnorme Neigung zu Reluxation vorhanden; letzterer legte deshalb das Bein für 6 Wochen auf eine doppelt geneigte Ebene und wandte weitere 7 Wochen eine Winkelschiene dicht an der Rückseite des Gliedes an. Trotzdem behielt der Patient eine Subluxation und konnte nur mit Hülfe einer mechanischen Vorrichtung „ziemlich gut“ gehen. — Die Fälle *Zetl* und unser Fall II waren irreponibel.

Von den 10 Patienten mit Luxatio posterior externa starb nur der von *Lefilliatre* an Delirium tremens; die andern, auch die operierten, erhielten vollständig geheilte oder wenigstens brauchbare Glieder. —

Die Zahl der seit *Malgaigne* beschriebenen Knieluxationen nach vorn aussen, vorn innen und hinten innen, sowie der Rotationsluxationen ist eine so spärliche, dass eine statistische Verwertung und Ausarbeitung zur Zeit nicht thunlich erscheint; ich könnte nicht viel mehr als die Auszüge aus den betreffenden Krankengeschichten bringen und glaube daher besser auf diese selbst (Arbeit *Cramers*) zu verweisen.

Dagegen möchte ich zum Schluss noch eine kurze Bemerkung über die complicierten Knieverrenkungen beifügen. Die Behandlungsweisen und die Ausgänge derselben habe ich bei den einzelnen Luxationsformen mitgeteilt; eine zusammenfassende Statistik über dieselben anzulegen, schien mir nicht angezeigt; denn der Umstand, dass für einzelne Fälle die Art der Behandlung nicht mehr zu eruieren ist, ferner die Kleinheit der Zahlen und besonders die Unmöglichkeit, den Einfluss unzähliger begleitender Nebenumstände zu bestimmen, machen, wie schon *Cramer* bemerkt, den Wert einer solchen Statistik sehr problematisch. Immerhin dürfte die Thatsache, dass einzelne mit Gelenkwunden complicierte Fälle recht gut ausheilen können, und dass dies sogar schon vor der Antisepsis der Fall war (vgl. auch *Malgaigne*), dazu auffordern, heutzutage im allgemeinen möglichst conservativ vorzugehen. Eine allgemein gültige Regel aufstellen zu wollen, wäre entschieden unrichtig; der Chirurg muss, nach Erwägung aller Umstände, von Fall zu Fall entscheiden, und bei ganz schweren Complicationen wird wohl die Amputation das einzige Rettungsmittel bleiben. — Zerreissung der Vasa poplitea indiciert stricte die Amputation; es ist kein Fall von Heilung ohne dieselbe bekannt.